

UNIVERSIDADE FEDERAL DE SANTA CATARINA  
CENTRO DE CIÊNCIAS DA SAÚDE  
CURSO DE GRADUAÇÃO EM FARMÁCIA

AMANDA DE SOUZA

**O GÊNERO *Neoscytalidium* E SEU PAPEL NAS INFECÇÕES: REVISÃO  
NARRATIVA DA LITERATURA**

Florianópolis, 2020.

AMANDA DE SOUZA

**O GÊNERO *Neoscytalidium* E SEU PAPEL NAS INFECÇÕES: REVISÃO  
NARRATIVA DA LITERATURA**

Trabalho de Conclusão de Curso  
apresentado à Universidade  
Federal de Santa Catarina como  
requisito necessário para a  
conclusão do curso de graduação  
em Farmácia.

Orientador: Profº Dr. Jairo Ivo dos  
Santos

Florianópolis, 2020

Ficha de identificação da obra elaborada pelo autor,  
através do Programa de Geração Automática da Biblioteca Universitária da UFSC.

de Souza, Amanda

O GÊNERO *Neoscytalidium* E SEU PAPEL NAS INFECÇÕES:  
REVISÃO NARRATIVA DA LITERATURA / Amanda de Souza ;  
orientador, Jairo Ivo dos Santos, 2020.

60 p.

Trabalho de Conclusão de Curso (graduação) - Universidade  
Federal de Santa Catarina, Centro de Ciências da Saúde, Graduação  
em Farmácia, Florianópolis, 2020.

Inclui referências.

1. Farmácia. 2. Micologia médica. 3. Dermatologia. 4.  
Onicomicoses. 5. Infecções por *Neoscytalidium*. I. dos San-  
tos, Jairo Ivo. II. Universidade Federal de Santa Catarina.  
Graduação em Farmácia. III. Título.

AMANDA DE SOUZA

**O GÊNERO *Neoscytalidium* E SEU PAPEL NAS INFECÇÕES: REVISÃO  
NARRATIVA DA LITERATURA**

Trabalho de Conclusão de Curso  
apresentado à Universidade  
Federal de Santa Catarina como  
requisito necessário para a  
conclusão do curso de graduação  
em Farmácia.

Florianópolis, 2020

**BANCA EXAMINADORA**

---

Profº Dr. Jairo Ivo dos Santos  
Universidade Federal de Santa Catarina

---

Profº Dra. Iara Fabricia Kretzer  
Universidade Federal de Santa Catarina

---

Profº Dra. Fabiana Botelho De Miranda Onofre  
Universidade Federal de Santa Catarina

Dedico esse trabalho, aos meus pais,  
José Onildo de Souza e Edna Ferreira de Souza,  
que são meus anjos-da-guarda, e me guiaram até aqui!

## **AGRADECIMENTOS**

Agradeço a Deus, e aos meus anjos, meus pais José Onildo e Edna, que me iluminaram e guiaram meus passos até aqui.

Ao meu irmão, Douglas de Souza, que é minha base, e, também, toda minha família, em especial minha tia Maria Onice, que sempre me incentivou a estudar, por todo apoio e amor.

Ao meu namorado, Lincoln Venâncio e sua família, pelo amor dedicado à mim e por esses anos compartilhando a vida.

À Universidade Federal de Santa Catarina, que me desconstruiu e me reconstruiu durante esses anos, aos docentes, funcionários e colegas de graduação, pelos ensinamentos, pelas portas que me foram abertas e as pontes construídas nessa trajetória.

Ao meu orientador, Dr. Jairo Ivo dos Santos, pela horas e paciência, dedicadas à auxiliar na realização deste trabalho.

Às amigadas que a graduação me proporcionou e que levarei para toda a vida, em especial, Gabriela Schmidt e Amanda Hawerroth Santana, que foram por muitas vezes, meu suporte nesses anos de graduação. Pelos sorrisos compartilhados, lágrimas enxugadas, almoços, horas de estudos, festas, vocês tornaram essa jornada mais leve e feliz.

A todos os profissionais Farmacêuticos e Bioquímicos que acrescentaram, na minha formação, principalmente, através dos estágios que tive a oportunidade de realizar.

## RESUMO

*Neoscytalidium* é um gênero de fungo filamentosso demácio, do filo *Ascomycota*, que apresenta duas espécies: *Neoscytalidium dimidiatum* e a variedade não pigmentada *hyalinum*. O *Neoscytalidium* pode causar onicomicoses, infecções cutâneas e raramente, infecções invasivas. Como são sensíveis ao cicloheximida não crescem no ágar Sabouraud seletivo e podem passar despercebidas na avaliação das culturas ou serem confundidas com outros fungos filamentosos contaminantes, gerando resultados falsos-negativos. Este estudo objetivou conhecer o perfil epidemiológico, clínico e terapêutico das infecções causadas por *Neoscytalidium*, através de uma revisão bibliográfica narrativa de artigos científicos e relatos de caso publicados entre os anos de 2000 a 2020, no Brasil e em outros países. Pela análise dos artigos, pôde-se constatar que sua infecção se faz mais invasiva em pacientes imunocomprometidos e portadores de doenças crônicas. O tratamento nestes pacientes tendeu a ser menos eficaz e os pacientes acima de 40 anos foram os mais afetados pela infecção, principalmente no grupo com idade acima de 65 anos. As regiões geográficas com maior número de relatos foram os países menos desenvolvidos da Ásia, África e, a nível nacional, o Sudeste do Brasil, principalmente o estado de São Paulo. O tratamento dos pacientes envolveu uma combinação de antifúngicos tópicos e orais, com longa duração. A excisão cirúrgica das lesões, nos casos mais graves da infecção, também fez parte da terapia. A identificação e tratamento adequados do *Neoscytalidium* são fundamentais para o desfecho clínico favorável. Se faz necessário mais estudos sobre este fungo, já que não é muito bem conhecido, para a adequada orientação dos profissionais Farmacêuticos, assim como outros profissionais de saúde, sobre este fungo e sua doença associada.

**Palavras-chave:** Infecções *Neoscytalidium*, *Neoscytalidium dimidiatum*, *Neoscytalidium hyalinum*, *Scytaalidium*, *Hendersonula toluroides*, *Natrassia mangiferae*

## ABSTRACT

*Neoscytalidium* is a genus of dematiaceous, filamentous fungus belonging to *Ascomycota* phylum, that has two species: *Neoscytalidium dimidiatum* and the non-pigmented *hyalinum* variety. *Neoscytalidium* can cause onychomycosis, skin infections and rarely, invasive infections. As they are sensitive to cycloheximide, they do not grow on selective Sabouraud agar and may go unnoticed in the evaluation of cultures or be confused with other contaminating filamentous fungi, generating false-negative results. This study aimed to understand the epidemiological, clinical and therapeutic profile of infections caused by *Neoscytalidium*, through a narrative bibliographic review of scientific articles and case reports published between 2000 and 2020, in Brazil and in other countries. By analyzing the articles, it could be seen that the infection by this fungus was more invasive in immunocompromised patients and patients with chronic diseases. The treatment in these patients tended to be less effective and patients over 40 years were the most affected by the infection, especially the group over 65 years of age. The geographic regions with the highest number of reports were those of less developed countries in Asia, Africa and, at national level, the Southeast of Brazil, mainly in the state of São Paulo. The patient treatments involved a long-lasting combination of topical and oral antifungals. Surgical excision of the lesions, in the most severe cases of infection, was also part of the therapy. The proper identification and treatment of *Neoscytalidium* is essential for a favorable clinical outcome. Further studies are needed on this relatively unknown fungus, for the proper guidance of Pharmaceutical professionals, as well as other health professionals, on this fungus and its associated disease.

**Key-words:** *Neoscytalidium* infections, *Neoscytalidium dimidiatum*, *Neoscytalidium hyalinum*, *Scytalidium*, *Hendersonula toluroides*, *Natrassia mangiferae*



## LISTA DE FIGURAS

Figura 1 - Classificação taxonômica do <i>Neoscytalidium</i> .....	17
Figura 2 - Macromorfologia de colônia de <i>Neoscytalidium dimidiatum</i> em ágar Sabouraud, após 15 dias de crescimento.....	18
Figura 3 - Macromorfologia de colônia de <i>Neoscytalidium hyalinum</i> em ágar Sabouraud após 15 dias de crescimento.....	19
Figura 4 - Alterações clínicas da onicomicose por <i>Neoscytalidium</i> .....	20
Figura 5 - Micromorfologia de colônia de <i>Neoscytalidium</i> spp., 400x.....	21

## LISTA DE TABELAS

Tabela 1- Resumo de relatos de casos de <i>Neoscytalidium</i> no Brasil.....	30
Tabela 2- Resumo de relatos de casos de <i>Neoscytalidium</i> no Mundo.....	46

## SUMÁRIO

<b>1. INTRODUÇÃO</b> .....	12
1.1 IMPORTÂNCIA MÉDICA DOS FUNGOS .....	12
1.2 CARACTERÍSTICAS GERAIS DOS FUNGOS .....	12
1.3 INFECÇÕES FÚNGICAS .....	14
1.4 INFECÇÕES FÚNGICAS POR FUNGOS FILAMENTOSOS NÃO - DERMATÓFITOS .....	15
<b>1.4.1 O gênero <i>Neoscytalidium</i></b> .....	15
1.4.1.1 <i>Classificação taxonômica</i> .....	16
1.4.1.2 <i>Características Morfológicas</i> .....	18
1.4.1.3 <i>Diagnóstico laboratorial</i> .....	19
1.4.1.4 <i>Tratamento de infecções por <i>Neoscytalidium</i></i> .....	21
<b>2 JUSTIFICATIVA</b> .....	23
<b>3 OBJETIVOS</b> .....	24
3.1 OBJETIVO GERAL .....	24
3.2 OBJETIVOS ESPECÍFICOS .....	24
<b>4 METODOLOGIA</b> .....	25
4.1 CRITÉRIOS DE INCLUSÃO DE PUBLICAÇÕES .....	25
4.2 CRITÉRIOS DE EXCLUSÃO DE PUBLICAÇÕES .....	25
<b>5 REVISÃO DA LITERATURA</b> .....	26
5.1 CASOS DE <i>Neoscytalidium</i> NO BRASIL .....	26
5.2 CASOS DE <i>Neoscytalidium</i> NO MUNDO.....	31
<b>6 CONSIDERAÇÕES FINAIS</b> .....	52
<b>REFERÊNCIAS BIBLIOGRÁFICAS</b> .....	55

## 1. INTRODUÇÃO

### 1.1 IMPORTÂNCIA MÉDICA DOS FUNGOS

O estudo dos fungos teve início no século XIX, quando surgiram os primeiros estudos e observações das doenças fúngicas reportadas na literatura médica. Os fungos são seres eucariontes pertencentes ao Reino *Fungi* ou *Mycota*, onipresentes na natureza e que ocupam um lugar de destaque na agricultura, culinária e na medicina veterinária e humana. O estudo dos fungos nos seus diversos aspectos é realizado dentro da especialidade da micologia (OLIVEIRA, 2014).

Os fungos e seus metabólitos interessam à medicina sob vários aspectos, como agentes de hipersensibilidade imediata ou tardia; agentes bem definidos de micoses, que são infecções fúngicas, com quadros clínicos variando de assintomáticos a sintomáticos graves, assim como agentes de micetismo e micotoxicoses (LACAZ et al., 1998).

Em determinadas situações algumas espécies de fungos podem causar doenças e, dentre elas, as micoses que são infecções causadas por fungos patogênicos ou mesmo saprófitas (fungos ambientais oportunistas), cuja prevalência tem aumentado significativamente nos últimos anos. Os fungos foram caracterizados e diferenciados dos outros microorganismos, ao longo dos anos, através da análise das diversas características morfológicas, fisiológicas e genéticas (OLIVEIRA, 2014).

### 1.2 CARACTERÍSTICAS GERAIS DOS FUNGOS

Os fungos são seres eucarióticos, que apresentam uma membrana nuclear envolvendo os cromossomos e o nucléolo, sendo classificados como heterotróficos, pois aproveitam a energia contida nas ligações químicas de vários nutrientes, ou seja, são aclorofilados. Também possuem membrana plasmática que geralmente contém ergosterol na sua composição assim como uma parede celular externa de composição bastante complexa (SIDRIM; ROCHA, 2004; OLIVEIRA, 2014).

Os fungos se apresentam na natureza como saprófitos, parasitas ou comensais em uma variedade de substratos orgânicos em uma ampla variação de habitats,

sugerindo sua distribuição ubiquitária na natureza (MIDGLEY; CLAYTON; HAY, 1998).

Com relação a sua morfologia, os fungos podem se apresentar sob dois grupos: leveduras e fungos filamentosos. As leveduras são células arredondadas ou ovaladas unicelulares, com reprodução assexuada por brotamento, sendo também conhecidas como blastoconídios. São representadas por espécies pertencentes aos gêneros *Candida* e *Cryptococcus*; entre outros (SIDRIM; ROCHA, 2004; OLIVEIRA, 2014).

Os esporos fúngicos, também conhecidos como conídios, são elementos fúngicos de propagação assexuada e que contêm todo o genoma fúngico, sendo então capazes de gerar uma nova população fúngica, ao encontrarem um substrato adequado. Os arthroconídios são conídios que se formam pelo simples desmembramento das hifas septadas, enquanto que os blastoconídios são conídios que se formam por processo de gemulação, ou seja, por brotamento (OLIVEIRA, 2014).

Os fungos filamentosos ou bolores apresentam estruturas tubulares de paredes paralelas, conhecidas como hifas ou filamentos micelianos e que são representadas por espécies dos gêneros *Trichophyton*, *Aspergillus* e *Rhizopus*, entre outros. As hifas geralmente são ramificadas, critério que as diferenciam de bactérias, já que nesse último grupo, essas ramificações são incomuns. Um conjunto de hifas ou filamentos constitui o que chamamos de micélio vegetativo dos fungos filamentosos (OLIVEIRA, 2014).

As hifas podem ser asseptadas (cenocíticas), estando presentes entre os zigomicetos, ou septadas quando geralmente estão presentes em outros grupos de fungos. As hifas também podem ser agrupadas de acordo com a presença ou não de pigmentos na sua parede fúngica. Neste caso, quando as hifas apresentam pigmento melânico são chamadas de hifas demácias e quando não apresentam este pigmento são chamadas de hifas hialinas (SIDRIM; ROCHA, 2004; OLIVEIRA, 2014).

Além dos dois grupos (leveduras e fungos filamentosos) existe um terceiro grupo, denominado de fungos dimórficos. Eles são assim chamados por apresentarem tanto a forma filamentosa quanto a forma leveduriforme de acordo com a temperatura e a oferta de nutrientes a que são submetidos. Assim, em temperaturas mais elevadas com alta disponibilidade de nutrientes como nos tecidos dos hospedeiros apresentam-se como leveduras enquanto que no meio ambiente apresentam-se como fungos filamentosos. Como exemplos de fungos dimórficos destacam-se: *Paracoccidioides brasiliensis* e

*Histoplasma capsulatum* (SIDRIM; ROCHA, 2004; OLIVEIRA, 2014).

### 1.3 INFECÇÕES FÚNGICAS

Os fungos podem causar infecções em mucosas e outros tecidos subcutâneos, assim como infecções crônicas e letais envolvendo órgãos inteiros. As micoses causadas por fungos podem ser divididas em: micoses superficiais e cutâneas, subcutâneas, sistêmicas e oportunistas (OLIVEIRA, 2014).

As micoses superficiais podem ser definidas como aqueles fungos que normalmente não invadem mais fundo que o estrato córneo. As lesões se manifestam como mancha pigmentar na pele, nódulo ou pelos. A forma invasiva do fungo geralmente é uma hifa como no caso da tinha negra, pedras e pitiríase versicolor, normalmente ficando restritas às camadas mais superficiais da pele (ASSAF; WEIL, 1996; OLIVEIRA, 2014).

Nas micoses cutâneas as lesões se manifestam na pele como mancha inflamatória, no pelo como lesão de tonsura e na unha por destruição da lâmina ungueal. É o caso das infecções por dermatófitos, que são fungos filamentosos hialinos que causam lesões superficiais e cutâneas na pele, e que são representados pelos gêneros *Microsporum*, *Trichophyton* e *Epidermophyton* (SIDRIM; ROCHA, 2004; MORAES; PAES; HOLANDA, 2009).

Outra micose de acometimento cutâneo é a candidíase que é causada por leveduras do gênero *Candida*, em especial pela espécie *C. albicans*. Elas colonizam normalmente o trato gastrointestinal do homem e fazem parte da microbiota de determinadas regiões do tegumento cutâneo. Porém, a *Candida* pode invadir a camada córnea da pele ou a lâmina ungueal de hospedeiros normais, assim como os órgãos e tecidos mais profundos de hospedeiros imunocomprometidos, produzindo invasão tecidual (MORAES; PAES; HOLANDA, 2009; OLIVEIRA, 2014).

Micoses subcutâneas incluem um grupo heterogêneo de infecções fúngicas que se desenvolvem no local, por via transcutânea. A infecção evolui lentamente à medida que o agente etiológico sobrevive e se adapta ao tecido do hospedeiro. As principais infecções fúngicas subcutâneas incluem esporotricose, cromoblastomicose, micetoma,

lobomicose, rinosporidiose, zigomicose subcutânea e feo-hifomicose subcutânea (QUEIROZ-TELLES; MCGINNIS; SALKIN; GRAYBILL, 2003).

Nas micoses sistêmicas e profundas, como paracoccidioidomicose e histoplasmose, ocorre o acometimento de vários órgãos e tecidos sendo frequentemente letais ao hospedeiro, se não forem adequadamente tratadas (SIDRIM; ROCHA, 2004; OLIVEIRA, 2014).

As micoses oportunistas diferem um pouco dos outros tipos, pois seus agentes etiológicos não são considerados primariamente patogênicos e ocorrem geralmente em hospedeiros cuja função imunológica encontra-se comprometida. Quando a imunidade mediada por células fica comprometida, como na infecção por HIV, infecções como a criptococose e por fungos normalmente sapróbios se manifestam com maior frequência. Outros fatores importantes para a aquisição de infecções fúngicas oportunistas incluem neutropenia, uso de corticoides, transplantes de órgãos e tecidos e doenças onco-hematológicas (CHAKRABARTI & SETHURAMAN, 2017).

#### 1.4 INFECÇÕES FÚNGICAS POR FUNGOS FILAMENTOSOS NÃO-DERMATÓFITOS

Há ainda outras micoses de pele e de unha que não são causadas nem por fungos dermatófitos nem por fungos do gênero *Candida*. Os fungos filamentosos não-dermatófitos são comumente encontrados na natureza como sapróbios do solo e de restos vegetais e patógenos de plantas. Nas últimas décadas, houve crescimento do número de publicações relacionadas a estes grupos de fungos, principalmente em casos de lesões da pele e das unhas. Dentre esses fungos destacam-se espécies dos gêneros *Scopulariopsis*, *Neoscytalidium*, *Fusarium*, *Aspergillus*, *Acremonium* e *Onychocola canadensis* (ARAÚJO et al., 2003; MORAES; PAES; HOLANDA, 2009; CURSI et al., 2011).

##### 1.4.1 O gênero *Neoscytalidium*

*Neoscytalidium* é um fungo demácio filamentoso ascomiceto que apresenta uma espécie significativamente envolvida na patologia humana que é o *Neoscytalidium dimidiatum*. Apresenta também uma variedade não pigmentada conhecida como

variedade *hyalinum* que, juntamente com a espécie anterior, causa infecções cutâneas (e mais raramente profundas) que são clinicamente bastante semelhantes às dermatofitoses (MACHOUART et al., 2013).

#### 1.4.1.1 Classificação taxonômica

A classificação taxonômica do gênero *Neoscytalidium* não é consensual entre os autores e demandou muito estudo para sua correta classificação, com descrições que evoluíram ao longo dos anos, principalmente com a ajuda de ferramentas moleculares, e levando a várias mudanças na nomenclatura desde a definição original do gênero e espécie. Em 1933, Nattrass descreveu o estado assexuado (ou anamórfico) deste fungo pela primeira vez, e o nomearam *Hendersonula toruloidea* (MACHOUART et al., 2013).

Em 1971, Gentles e Evans relataram, pela primeira vez, o fungo *Neoscytalidium* em uma dermatomicose de pacientes originários de áreas tropicais. Com base na aparência clínica e, no exame microscópico direto, suspeitou-se primeiro de dermatofitose, mas as culturas das amostras biológicas originaram-se de um mofo preto nos meios sem cicloheximida. Alguns anos depois, em 1977, Campbell e Mulder descreveram o primeiro caso humano de *S. hyalinum*, um mofo branco de rápido crescimento, causando as mesmas lesões clínicas de *H. toruloidea*. No início dos anos 90, *H. toruloidea* foi descrito pela primeira vez na África como um agente frequente de infecção micótica no pé (MACHOUART et al., 2013).

Desde a primeira descrição deste fungo, sua nomenclatura vem sofrendo alterações. Anteriormente, foi denominado *Scytalidium lignicola* ou *Fusicoccum dimidiatum*, em 1989, Sutton e Dyko propuseram a mudança de *H. toruloidea* para *Nattrassia mangiferae* com o sinanamorfo micelar chamado *Scytalidium dimidiatum* (TONANI, 2015).

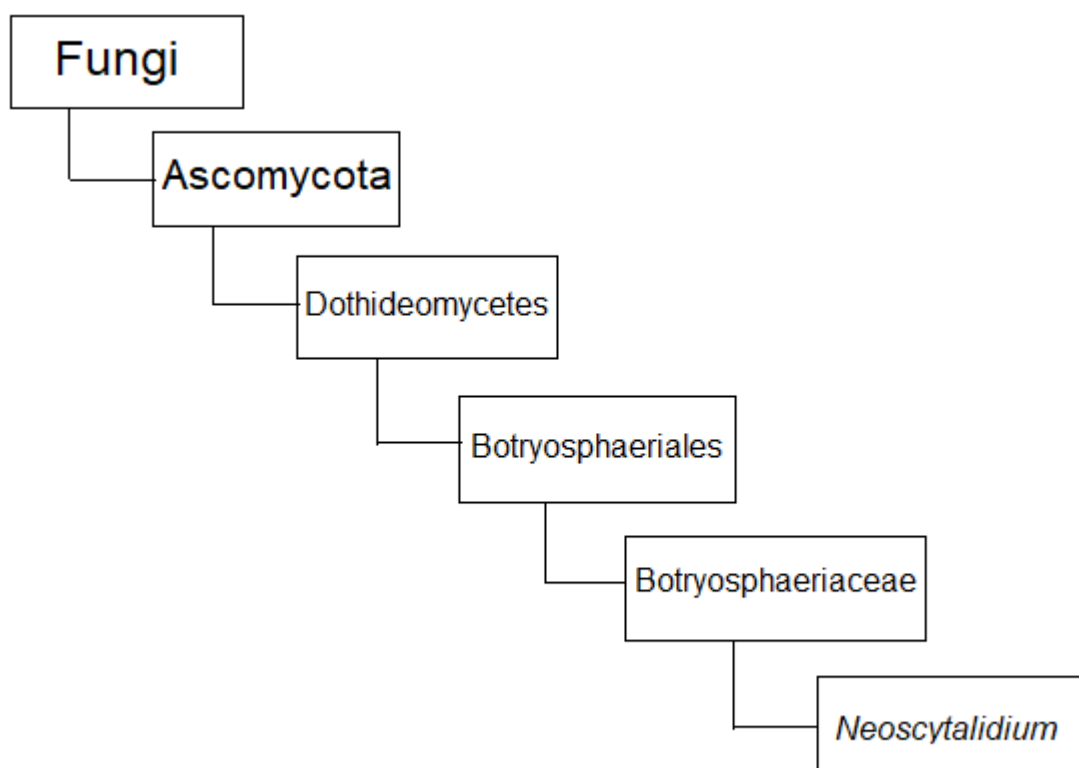
Em 2005, Farr et al. concluíram a partir da análise molecular que *Nattrassia mangiferae* e *Scytalidium dimidiatum* pertencem ao gênero *Fusicoccum* (estado assexual de *Botryosphaeria*) e introduziram o nome *Fusicoccum dimidiatum* para substituir *Scytalidium dimidiatum* (MACHOUART et al., 2013).

Recentemente, Crous et al. propuseram uma revisão taxonômica da família



*Botryosphaeriaceae* com base na análise molecular e concluíram que o gênero *Scytalidium* seria polifilético e propuseram o nome *Neoscytalidium* para acomodar *S. dimidiatum* como *N. dimidiatum*, como demonstra a classificação científica na figura 1. No mesmo estudo, a proposição de Farr et al. para colocar em sinonímia os gêneros *Scytalidium* e *Fusicoccum* foram rejeitados, e um novo gênero, *Neofusicoccum*, também foi proposto (MACHOUART et al., 2013).

Figura 1- Classificação taxonômica do *Neoscytalidium*



Fonte: Mycobank, modificado pela autora 2019.

A espécie *dimidiatum* pertence, na verdade, ao gênero *Neoscytalidium*. Recentemente, propôs-se, por meio do estudo de genotipagem, que a espécie *hyalinum* seja considerada apenas uma variante do *Neoscytalidium dimidiatum* (CURSI et al., 2011).

*Nattrassia mangiferae*, que, anteriormente, foi amplamente usada para se referir a isolados de *S. dimidiatum*, deve ser considerada agora como uma espécie distinta e seria

colocada nesse grupo de *Neofusicoccum*, com base na falta de um anamorfo arthroconidial. *S. hyalinum*, que apenas foi relatado em humanos, mas nunca isolado em amostras ambientais, era uma variante não pigmentada de *N. dimidiatum*. Além disso, após estudos moleculares, sugeriu-se que *S. dimidiatum* e *S. hyalinum* poderiam ser coespecíficos, ou seja, poderiam pertencer à mesma espécie (MACHOUART et al., 2013).

#### 1.4.1.2 Características Morfológicas

A figura 2 refere-se a macromorfologia do *N. dimidiatum*, o qual, em cultivo, apresenta-se como colônias de crescimento rápido, cotonosa ou algodoada, branca no início tornando-se cinza a negra em aproximadamente dez dias, com micélio aéreo denso, e com reverso preto (MORAES; PAES; HOLANDA, 2009).

Figura 2 - Macromorfologia de colônia de *Neoscytalidium dimidiatum* em ágar Sabouraud, após 15 dias de crescimento.




Fonte: Xavier et al (2010).

Macromorfologia anverso - esquerda; Macromorfologia reverso - direita.

Microscopicamente, a colônia de *N. dimidiatum* se compõe de hifas demácias e hialinas, com arthroconídios septados e não septados, com parede fina e formato cilíndrico a fusiforme. A variedade *hyalinum*, apresentada na figura 3, é considerada um mutante de *N. dimidiatum*, incapaz de sintetizar melanina e, com isso, as hifas e os conídios são sempre hialinos (MORAES; PAES; HOLANDA, 2009).

Figura 3 - Macromorfologia de colônia de *Neoscytalidium hyalinum* em ágar Sabouraud após 15 dias de crescimento.



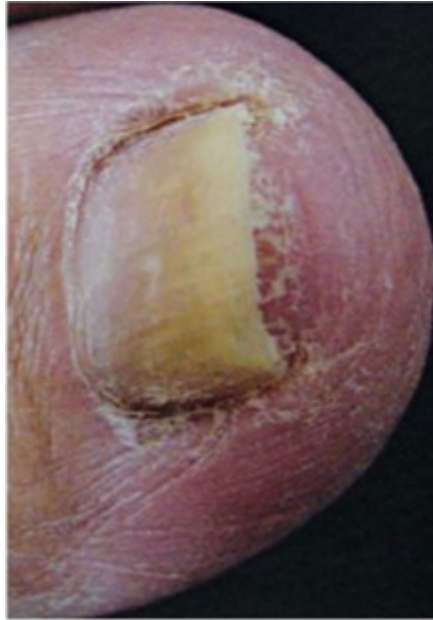Fonte: Xavier et al (2010).

Macromorfologia anverso – esquerda; Macromorfologia reverso – direita.

#### 1.4.1.3 Diagnóstico laboratorial

O diagnóstico laboratorial é realizado através da visualização do fungo, no exame microscópico direto e do seu cultivo em meios adequados. Concomitantemente, podem ser observadas alterações clínicas como, descamação nas regiões palmares e plantares, rachaduras entre os dedos, que podem levantar a suspeita de infecção por este fungo. Distrofia da unha é comum, representada pela figura 4, geralmente com coloração escura das unhas e onicólise sem que o espessamento significativo das mesmas seja visto com frequência, alguns pacientes apresentam edema do sulco ungueal (MIDGLEY; CLAYTON; HAY, 1998).

Figura 4 - Alterações clínicas da onicomicose por *Neoscytalidium*.

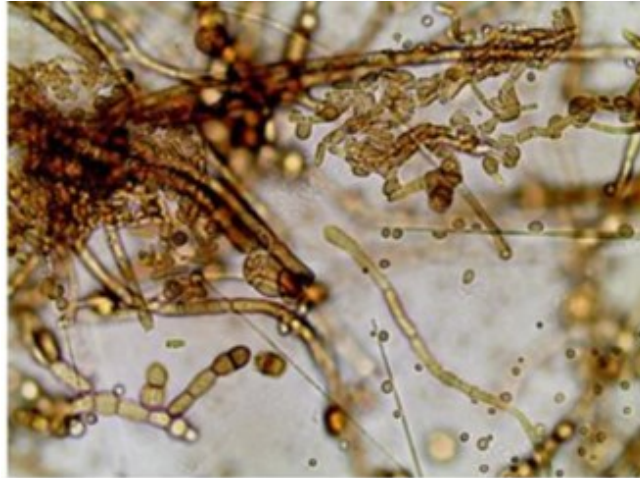


Fonte: Cursi et al (2011).

*In vitro*, *N. dimidiatum* e sua variedade *hyalinum* crescem rapidamente, cerca de 3 dias, em ágar Sabouraud dextrose incubado a 30°C, por até 3 semanas. O crescimento do *Neoscytalidium spp.* é inibido pela cicloheximida. As colônias geralmente são lanosas. *N. dimidiatum* produz colônias cinza pálido que depois se tornam de oliváceas a marrons escuras ou pretas, com reverso preto. As culturas da variedade *hyalinum* permanecem esbranquiçadas com um reverso variando de incolor a bege (ILYAS et al., 2013; MACHOUART et al., 2013).

A observação da morfologia microscópica pode ser feita a partir da preparação de fita de celofane com azul de lactofenol. A figura 5 ilustra as hifas septadas e hialinas ramificadas a marrons escuras variando de 2 a 8 µm de largura com artroconídios às vezes uni ou bicelulares com tamanho de 4 a 8 µm. A presença de numerosos artroconídios nas cadeias não deve ser confundida com espécies do gênero *Geotrichum*, que nunca apresenta artroconídios bicelulares. Nos casos de infecção invasiva, o exame histopatológico pode mostrar hifas septadas pigmentadas ou não pigmentadas, geralmente sinuosas, nas biópsias e em outras micoses profundas (MACHOUART et al., 2013).

Figura 5 - Micromorfologia de colônia de *Neoscytalidium* spp., 400x



Fonte: Oliveira, 2013.

Hifas septadas castanhas e artroconídio com um septo. Fonte: OLIVEIRA, 2013.

#### 1.4.1.4 Tratamento de infecções por *Neoscytalidium*

Nos últimos anos, a anfotericina B e os azóis têm sido os fármacos de primeira escolha na terapia para todas as infecções por fungos. Estas duas classes de medicamentos têm como alvo a membrana celular dos fungos. Os polienos ligam-se a uma porção esterol, basicamente ergosterol, presente na membrana de fungos sensíveis, formando poros ou canais. O resultado é um aumento na permeabilidade da membrana que permite o extravasamento de diversas moléculas pequenas, levando à morte celular (ANVISA, 2004).

Atualmente não existem esquemas terapêuticos padronizados para o tratamento das infecções por *Neoscytalidium*, que são resistentes à maioria dos antifúngicos tópicos ou sistêmicos usados na terapêutica antifúngica, como griseofulvina, cetoconazol, fluconazol, itraconazol e terbinafina. *In vivo*, existe a opção de tratamento com verniz amorolfina para unhas em caso de onicomicose pela variedade *hyalinum*. Uma nova abordagem terapêutica foi sugerida usando voriconazol em casos graves, mas a relação custo-efetividade não favorece um uso mais amplo (MACHOUART et al., 2013).

A terapia ideal deve combinar uma remoção mecânica regular das unhas da zona infectada, realizada por podólogos, dermatologistas ou profissionais especializados no campo, com uma terapia antifúngica. Medicamento que contém ureia e gera um efeito

queratolítico que pode tornar as unhas mais finas, no entanto, a falha terapêutica também pode ser devida à baixa adesão dos pacientes a este tratamento, que geralmente requer uma duração de tratamento de seis meses ou mais (MACHOUART et al., 2013).

## 2 JUSTIFICATIVA

As onicomicoses em sua maioria são causadas por espécies de dermatófitos ou por *Candida* spp, mas tem havido um aumento de casos causados por fungos filamentosos não-dermatófitos (ARAÚJO et al., 2003). Dentre estes, as infecções por *Neoscytalidium* spp permanecem relativamente desconhecidas por profissionais que atuam no laboratório clínico.

Às vezes as hifas de *Neoscytalidium* spp não exibem pigmento melânico e podem ser confundidas com hifas de dermatófitos ao exame micológico direto. Como são sensíveis ao cicloheximida, ou seja, não crescem no ágar Sabouraud seletivo e podem passar despercebidas na avaliação das culturas ou serem confundidas com outros fungos filamentosos contaminantes.

Como casos de infecções por *Neoscytalidium* spp já foram diagnosticadas em pacientes atendidos no Serviço de Dermatologia do Hospital Universitário da Universidade Federal de Santa Catarina em Florianópolis, e também, em outras cidades de outros estados do Brasil (PONTARELLI et al, 2005), o seu estudo e revisão torna-se muito importante para se conhecer com mais detalhes os aspectos clínicos, terapêuticos e epidemiológicos da infecção, como das características morfológicas e de diagnóstico do *Neoscytalidium* spp. por parte dos profissionais farmacêuticos que futuramente atuarão nas atividades de assistência farmacêutica, tanto nos aspectos relacionados ao uso de medicamentos quanto naqueles relacionados ao diagnóstico laboratorial.

### 3 OBJETIVOS

#### 3.1 OBJETIVO GERAL

Realizar uma revisão bibliográfica descritiva e narrativa das infecções por *Neoscytalidium* no Brasil e no mundo.

#### 3.2 OBJETIVOS ESPECÍFICOS

Estudar e revisar os artigos publicados de infecções por *Neoscytalidium* no Brasil e no mundo.

Relatar os avanços referentes ao diagnóstico laboratorial das infecções por *Neoscytalidium*.

Descrever os aspectos terapêuticos e de prevenção das infecções por *Neoscytalidium*.



## 4 METODOLOGIA

Para a revisão bibliográfica dos casos de infecções por *Neoscytalidium* no Brasil e no mundo, foi realizada uma pesquisa bibliográfica nos portais de periódicos Capes, Scielo Brasil e PubMed, assim como publicações em livros e dissertações e teses. O intervalo da pesquisa compreendeu o período entre os anos de 2000 e 2020. As palavras chaves pesquisadas foram: *Neoscytalidium spp*, *Neoscytalidium dimidiatum*, *Neoscytalidium hyalinum*, *Scytaalidium spp*, *Hendersonula toluoidea*, *Natrassia mangiferae*, com as palavras *infections* e *non-dermatophytes* ou infecções e não-dermatófitos associadas.

### 4.1 CRITÉRIOS DE INCLUSÃO DE PUBLICAÇÕES

Foram incluídos na revisão bibliográfica, artigos científicos que tinham relação com os objetivos específicos propostos como trabalhos que envolveram casos clínicos descritos no Brasil e no exterior, coleta de amostras para diagnóstico, métodos de diagnóstico laboratorial, tratamento e prevenção, no período avaliado.

### 4.2 CRITÉRIOS DE EXCLUSÃO DE PUBLICAÇÕES

Foram excluídos da revisão estudos que envolveram aspectos de pesquisa básica, como estudo genético do fungo, pesquisa de enzimas fúngicas e outros componentes, artigos de revisão, e que não tinham relação com os objetivos específicos desta revisão.

## 5 REVISÃO DA LITERATURA

### 5.1 CASOS DE *Neoscytalidium* NO BRASIL

No período avaliado, foram observados seis artigos que tratavam de casos de infecções por *Neoscytalidium*, no Brasil, e que são apresentados abaixo.

#### Artigo 1

Cambuim e colaboradores, em 2011, avaliaram o perfil clínico e micológico da onicomicose em 100 pacientes portadores de HIV/AIDS. O estudo foi realizado no Hospital Correia Picanço, referência em doenças infecto-contagiosas em Recife, Pernambuco. Dentre os pacientes avaliados, 32 apresentaram distrofia ungueal. Destes, 16 eram do sexo feminino, com idade entre 27 a 59 anos, sete tiveram acometimento nas unhas das mãos, seis nos pés, e três, nas unhas das mãos e dos pés. Dos 16 pacientes do sexo masculino, com idade entre 22 a 57 anos, sete apresentaram lesões compatíveis com onicomicoses somente nas mãos, sete somente nos pés, e dois nas unhas das mãos e dos pés. Os fungos foram identificados com base nas características macro e micromorfológicas e, no caso de leveduras, elas também foram avaliadas em meio CHROMagar. Os fungos identificados foram, *Candida albicans*, *C. guilliermondii*, *C. parapsilosis*, *C. tropicalis*, *Trichophyton rubrum*, *T. mentagrophytes*, *Aspergillus niger*, *Cylindrocarpon destructans*, *Fusarium solani*, *Scytalidium hyalinum*, *S. japonicum* e *Phialophora reptans*. *S. hyalinum* e *S. japonicum* foram isolados de escamas ungueais dos pés de dois pacientes do sexo feminino. *Candida albicans* destacou-se neste trabalho como a espécie mais frequente das onicomicoses, seguida de dermatófitos e de outros fungos filamentosos considerados emergentes nos pacientes HIV/aids, tais como, espécies de *Scytalidium*, *Fusarium*, *Phialophora* e *Cylindrocarpon*. Estes fungos são capazes de invadir e degradar a queratina da unha.

#### Artigo 2

Xavier e colaboradores, em 2011, analisaram 25.631 exames micológicos de raspagem de unhas e pele, cabelos e, ocasionalmente, biópsia de unhas e pele, no período entre novembro de 1997 e dezembro de 2006, no Serviço de Micologia do Laboratório de Investigação em Dermatologia, no Rio de Janeiro. Destes 25.631 exames,

11.893 (46,40%), foram positivos no exame direto e/ou cultura para dermatófitos, leveduras ou fungos filamentosos não-dermatófitos. Das 6.173 amostras de raspados de unhas positivas, 74 delas, de pacientes de ambos os sexos, com idades variando entre 2 a 74 anos, foram para *Scytalidium* spp. (*S. dimidiatum* e *S. hyalinum*). Em cinco dos pacientes, o fungo foi diagnosticado em mais de um local anatômico e, em outros dois pacientes, foi observada a associação entre lesão cutânea e ungueal. Dos 74 pacientes com lesões de pele e unha por *Scytalidium* spp., 37 eram do sexo masculino e 37 do sexo feminino. Os pés foram o local anatômico mais afetado, cerca de 91,36%, e as mãos em 8,64% dos casos. Todas as culturas das 74 amostras foram positivas para *Scytalidium* spp. No exame micológico direto, após clarificação com NaOH 20%, 90,54% dos exames foram positivos, com 6,76% apresentando hifas septadas marrons, e, em 83,78%, hifas septadas hialinas.

### Artigo 3

Cursi e colaboradores, em 2011, avaliaram exames de onicomicoses de 1295 pacientes, no período entre 01 de agosto de 2006 a 3 de dezembro de 2007. Cerca de 80 (6,17%) pacientes foram positivos para dermatófitos e 154 (11,89%) foram positivos para fungos filamentosos não dermatófitos. Desses 154 pacientes, 63 (40,9%) foram positivos para *Scytalidium* spp. Foi aplicado um questionário em 30 dos 63 pacientes, com objetivo de checar o seu perfil. Foi observado que a maioria era do sexo feminino, autodeclarados não-brancos, idade média de 56,7 anos, nível de escolaridade, ensino fundamental ou médio, e renda familiar de 3 a 5 salários mínimos. Com relação a sua progressão, em metade dos pacientes a doença evoluiu no período de um a cinco anos, e a outra metade, acima de cinco anos. Ao final do estudo, constatou-se que a prevalência de onicomicoses por *Scytalidium* spp. foi de 4,68% por amostra. Os autores concluíram que nas onicomicoses causadas por *Scytalidium* spp., a doença usualmente, apresenta-se como onicólise, com ceratose subungueal e coloração amarelada das unhas acometendo, na maioria das vezes, sua porção distal e lateral. Os autores não puderam correlacionar a doença aos hábitos dos pacientes. Contudo, observaram que 20% dos pacientes eram diabéticos e quase 60% eram portadores de doenças circulatórias, podendo estes constituírem-se em fatores de risco para infecção por este fungo.

#### Artigo 4

Godoy-martinez e colaboradores, em 2009, examinaram pacientes da Divisão de Dermatologia e Micologia da EPM/UNIFESP, no período de julho de 1996 a dezembro de 1999. Foram estudados um total de 588 pacientes, com onicomicose confirmada em 247 (42%), dos quais 160 eram do sexo feminino e 87 eram do sexo masculino. A maioria tinha entre 31 e 60 anos de idade. Para definir um fungo não-dermatófito como sendo patogênico, os autores estabeleceram que o exame micológico direto positivo deveria apresentar hifas septadas grandes e irregulares, crescer em pelo menos três tubos de SDA, não crescer dermatófitos e, ser isolado novamente, após um intervalo de duas semanas. As leveduras do gênero *Candida* foram as mais isoladas, em 52% dos casos, enquanto que os dermatófitos foram isolados em 40,6% dos casos. Os não-dermatófitos foram isolados em 7,4% das culturas e apenas as onicomicoses nos pés (*Fusarium* spp. 4,5%, *Nattrassia mangiferae* 2,3% e *Aspergillus* spp. 0,6%). A *Nattrassia mangiferae* apresenta o *S. dimidiatum* como um sinamorfo. Entretanto, os autores não fizeram nenhum tipo de comentário a respeito deste fungo no artigo.

#### Artigo 5

Chiacchio e colaboradores, em 2017, descreveram um caso de onicomicose superficial por *Neoscytalidium dimidiatum*. O paciente era do sexo masculino, branco, 52 anos que apresentava um histórico de lesão pigmentada por três meses. O paciente havia sido diagnosticado quatro anos antes com melanoma subungueal microinvasivo do hálux ipsilateral, mas recusou que fosse realizada amputação do dedo. Foi então realizada a cirurgia funcional. Seis meses após a cirurgia, foi diagnosticada a metástase inguinal esquerda, a qual foi tratada cirurgicamente. Não havia sinais de atividade ou recorrência da doença antes do último acompanhamento oncológico. Então, no exame, foi observado uma lesão escura na região medial da terceira placa ungueal, com descamação interdigital, o segundo dedo esquerdo estava sobreposto ao terceiro, cujo dedo afetado, devido a uma deformidade ortopédica. A lesão foi completamente removida, e o exame microscópico do material mostrou a presença de hifas septadas demáceas. Em seguida, a cultura em ágar sabouraud contendo cloranfenicol demonstrou crescimento de colônias filamentosas de coloração cinza-escuro, cujas características micromorfológicas foram

condizentes com *Neoscytalidium dimidiatum*. Não foram identificados fungos dermatófitos. Os autores concluíram então que, nos casos de melanoníquia fúngica, deve-se incluir o melanoma subungueal no diagnóstico diferencial e demonstraram a importância de incluir essa espécie de fungo no diagnóstico diferencial de lesões nas unhas pigmentadas que podem simular melanoma.

#### Artigo 6

Cursi e colaboradores, em 2012, realizaram um estudo avaliando e comparando a resposta terapêutica de 30 pacientes, à três diferentes abordagens de tratamento combinado para onicomicose causada por *Neoscytalidium spp.*, o estudo aconteceu no período entre agosto de 2006 e dezembro de 2007. Os pacientes foram divididos em três grupos. Os pacientes que entraram no grupo I receberam 250 mg por dia de terbinafina oral, que apresenta um amplo espectro de ação, durante 16 semanas e verniz para unhas de ciclopirox duas vezes por semana por 12 meses. Os pacientes do grupo II usaram verniz para unhas de ciclopirox duas vezes por semana por 12 meses. Os pacientes do grupo III usaram verniz para unhas de ciclopirox cinco vezes por semana por 12 meses. O resultado do tratamento foi baseado em critérios de cura: Cura completa: unha alvo sem lesões clínicas e microscopia micológica e cultura negativas; Cura parcial: melhora clínica acentuada (<25% das lesões clinicamente visíveis) e exame micológico negativo (direto e cultura); Insuficiência terapêutica: nenhuma melhora ou piora dos sintomas e/ou exame micológico positivo (direto e/ou cultura); e Recorrência/Reinfecção: após atingido a cura completa ou parcial completa no final do tratamento, a unha-alvo apresenta piora clínica e/ou exame micológico positivo (direto e/ou cultura) após 6 meses de seguimento. Cerca de 67% dos pacientes eram do sexo feminino com idade média de 56,7 anos. Ao longo do estudo, cinco pacientes interromperam o tratamento por motivos pessoais. Apenas um paciente, diagnosticado com *N. hyalinum*, apresentou a unha clinicamente saudável após a conclusão do tratamento. A microscopia negativa foi observada em 36% dos pacientes no final do tratamento e em 24% dos pacientes no seguimento de 6 meses. Resultados positivos para microscopia e cultura estavam presentes em cinco pacientes no final do tratamento e em sete pacientes com acompanhamento de 6 meses. Antes do tratamento, *N. dimidiatum* foi recuperado em 14 pacientes (56%) e *N. hyalinum* em 11 (44%). No final do tratamento, a cultura foi negativa em 21 pacientes (84%) e em 18

(72%) no seguimento de 6 meses. Os autores observaram que, após a conclusão do tratamento, um paciente (4%) apresentou cura completa, oito (32%) apresentaram cura parcial, 16 (64%) apresentaram falha terapêutica. No final do período de acompanhamento, seis pacientes (24%) foram considerados como recorrência/reinfecção. Concluiu-se que os pacientes deste estudo apresentaram melhora clínica significativa (84%) e micológica (84%) ao final do tratamento, embora nenhuma diferença estatística tenha sido observada entre as três modalidades terapêuticas.

Tabela 1- Resumo de relatos de casos de *Neoscytalidium* no Brasil

Artigos	Ano	Nº de casos	Local	Sexo	Idade média	Comorbidade/ condição	Diagnóstico/ Método	Resposta terapêutica
1	2011	32	Recife	16 (F) 16 (M)	42,5 (F) 39 (M)	Portadores de HIV/AIDS	Distrofia ungueal; Micológico direto, cultura e CHROMagar	-
2	2011	74	Rio de Janeiro	37 (F) 37 (M)	36	Lesão cutânea e ungueal	Micológico direto e cultura	-
3	2011	63	Rio de Janeiro	Maioria (F)	56,7	20% portadores de diabetes mellitus e 60% de doenças circulatórias	Onicólise com ceratose subungueal e coloração amarelada	-

Artigos	Ano	Nº de casos	Local	Sexo	Idade média	Comorbidade/ condição	Diagnóstico/ Método	Resposta terapêutica
4	2009	247	São Paulo	160 (F) 87 (M)	45,5	-	Micológico direto e cultura	-
5	2017	1	São Paulo	(M)	52	Diagnóstico anterior: melanoma subungueal microinvasivo com metástase; Deformidade ortopédica	Onicomicos e superficial; Micológico direto e cultura	Cirurgia funcional para o melanoma
6	2012	30	São Paulo	Maioria (F)	56,7	Grupo I: 250 mg/dia de terbinafina oral e verniz para unhas 2x/semana; Grupo II: verniz para unhas 2x/semana; Grupo III: verniz para unhas 5x/semana	Micológico direto e cultura	Cura completa (1)  Cura parcial (8)  Falha terapêutica (16)

Fonte: Elaborado pela autora, 2020.

(F): sexo feminino

(M): sexo masculino

HIV/AIDS: Vírus da Imunodeficiência Humana/ Síndrome da Imunodeficiência Adquirida.

## 5.2 CASOS DE *NEOSCYTALIDIUM* NO MUNDO

No período avaliado, foram observados dezenove artigos que tratavam de casos de infecções por *Neoscytalidium*, em outros países, e que são apresentados abaixo.

## Artigo 1

Miqueleiz-zapatero e colaboradores, em 2017, relataram quatro casos de infecção superficial por *Neoscytalidium* em pacientes residentes na Espanha e que viajaram para América do Sul. A primeira paciente foi uma mulher de 59 anos, que apresentava sinais de onicólise nos pés, foi prescrita terapia empírica com terbinafina. Inicialmente, a incubação dos fragmentos das unhas afetadas, gerou crescimento de um fungo filamentososo, observado apenas nas placas de ágar Sabouraud de gentamicina e cloranfenicol, porém não no ágar Sabouraud contendo cloranfenicol e cicloheximida. Inicialmente cresceu uma colônia branca e macia, em seguida, ficou com uma cor verde acinzentada e, posteriormente, preta. Microscopicamente, foi observada grande quantidade de artroconídios unicelulares e bicelulares nas cadeias. As hifas eram geralmente pigmentadas e de paredes espessas. O fungo foi identificado então como *Neoscytalidium dimidiatum*. O segundo caso, uma mulher de 31 anos, apresentou lesões nas unhas de ambos os pés. Foi registrado rápido crescimento de cor branca e aparência de algodão, microscopicamente, foi observado cadeias de artroconídios hialinos, unicelulares ou bicelulares. A amostra foi identificada como *N. hyalinum*. No terceiro caso, um homem de 42 anos, apresentou lesões do tipo eczema escamosa e com coceira nas plantas dos pés. Foi realizado o mesmo procedimento descrito para os outros pacientes, com a amostra obtida do raspado da lesão. As características morfológicas foram semelhantes ao primeiro caso, e a amostra foi identificada como *N. dimidiatum*. Inicialmente, foi realizado tratamento com terbinafina por via tópica, e posteriormente, por via oral, com boa resposta terapêutica. No último caso, um homem de 55 anos que apresentou lesão na unha do pé esquerdo, por cerca de quatro anos e ele já havia recebido tratamento tópico com azólico, sem recuperação. A análise macro e microscópica da cultura da unha revelou *N. dimidiatum*. O paciente então foi tratado com terbinafina oral. Entretanto, os autores não relataram a evolução do tratamento deste último paciente, por estar ainda no início, à época da publicação do caso.

## Artigo 2

Bunyaratavej e colaboradores, em 2015, produziram um estudo com objetivo de comparar onicomicose por dermatófito e por não-dermatófito. Foram analisados 237 pacientes, com idade média de 61 anos, sendo 51% do sexo feminino, na Clínica de



Unhas do Departamento de Dermatologia da Faculdade de Medicina do Hospital Siriraj na Universidade Mahidol, entre janeiro de 2011 e dezembro de 2013. O estudo concluiu que, 75,9% dos pacientes foram contaminados por fungos dermatófitos, sendo, 46,8% causados por *T. mentagrophytes* e 28,3% por *T. rubrum*. Dos 237 pacientes, 24,1% foram pacientes contaminados por não-dermatófitos, dos quais, 17,3% causados por *S. dimidiatum* e 6,8% por *Fusarium* spp. *S. hyalinum* não foi encontrado no estudo. Comparando os grupos dermatófitos e não-dermatófitos, não houve diferença estatisticamente significativa em sexo, idade, nos tipos clínicos e nos locais de onicomicose. Os dois grupos apresentaram maioria por envolvimento da onicomicose subungueal lateral distal. Todos os casos com onicomicose subungueal proximal foram causados por dermatófitos. Apenas um paciente apresentou onicomicose distrófica total e foi por não-dermatófito. Aproximadamente 50% dos pacientes em ambos os grupos tiveram infecções nos pés. O estudo constatou que 7% dos pacientes tinham histórico familiar de infecção fúngica superficial, incluindo unhas e pele, todos os casos por dermatófitos. Não houve relato sobre a associação entre história familiar ou fatores genéticos e onicomicose por não-dermatófitos, principalmente em *Scytalidium* spp. Muitos fatores, como contato com animais, traumas repetidos nas unhas, uso de piscinas e chuveiros públicos, bem como muitas doenças sistêmicas, como doenças venosas crônicas, hipotireoidismo, diabetes mellitus, psoríase e imunossupressão, foram relatados anteriormente como associados à onicomicose por não-dermatófito. As mãos raramente foram invadidas por não-dermatófito. Os pacientes com onicomicose por não-dermatófito não apresentaram infecção cutânea fúngica superficial da pele em outros locais além dos pés, o que diferiu estatisticamente do grupo dermatófitos. Também foi observada resistência aos medicamentos na infecção por não-dermatófito, principalmente no caso de *Scytalidium* spp.

### Artigo 3

Garinet e colaboradores, em 2015, relataram cinco casos clínicos de infecções cutâneas profundas causadas por *Neoscytalidium* spp., que ocorreram em receptores de transplante renal, ou seja, imunocomprometidos, no período de janeiro de 2010 e dezembro de 2011, no Grupo hospitalar La Pitié-Salpêtrière dos em Paris, França. As amostras dos pacientes foram cultivadas em ágar Sabouraud sem cicloheximida e

suplementadas com cloranfenicol e gentamicina, realizou-se a identificação através da observação macro e microscópica da cultura. Foi definido como caso invasivo, a presença de elementos fúngicos em uma amostra obtida por biópsia ou aspirado por agulha de um local normalmente estéril, a disseminação foi definida como o envolvimento de dois ou mais locais não próximos. O primeiro caso, paciente do sexo masculino, 53 anos da Guiana Francesa. Foi diagnosticado com sarcoma de Kaposi com localização cutânea, gástrica e intestinal, foi encontrado um nódulo subcutâneo na perna direita, a biópsia demonstrou infecção por *Neoscytalidium* spp., que também foi encontrado concomitantemente em uma amostra de unha. Foi iniciado itraconazol oral, mas a lesão na perna continuou positiva dois meses depois, então, houve uma tentativa de retirar a lesão, porém, a lesão permaneceu positiva, posteriormente, foi adicionado tratamento local com anfotericina B, mas, novamente, as amostras continuaram positivas após quatro meses. O retorno do paciente, após um ano e meio, mostrou que ele não apresentava mais nenhuma lesão fúngica ativa. O segundo caso, paciente do sexo feminino, 64 anos da Costa do Marfim, internada por infecção como complicação do sarcoma de Kaposi, terapia com ciclosporina e prednisolona. Exames positivos em amostras de unhas do pé esquerdo e direito, e lesão na perna direita mostraram infecção por *N. hyalinum*. Inicialmente, o tratamento incluiu terbinafina local e sistêmica, mas uma interação com a ciclosporina levou a uma rápida deterioração da função renal. O tratamento sistêmico foi interrompido, e o local foi continuado, a evolução foi favorável com culturas negativas quatro meses depois. O terceiro caso, paciente do sexo masculino, de 52 anos, originário da Mauritânia, terapia inicial com micofenolato de mofetil, tacrolimus e prednisona. Durante o exame dermatológico, foi encontrada uma lesão infiltrada, pigmentada e indolor, na parte anterior do tornozelo direito. A cultura da biópsia revelou *N. dimidiatum*. Foi realizada a ressecção da lesão com sucesso e não houve recidiva. O quarto caso, um paciente, do sexo masculino, 59 anos originário de Camarões, admitido no hospital para avaliação de duas lesões cutâneas, o tratamento consistia em tacrolimus, micofenolato mofetil e prednisona. Durante o exame dermatológico, foi encontrada uma lesão na região pré-tibial direita e uma lesão ulcerativa na superfície dorsal do dedo do pé direito. O diagnóstico foi uma infecção fúngica disseminada por *N. dimidiatum* com envolvimento cutâneo. O paciente foi tratado com

voriconazol e tratamento local com cetoconazol, com desaparecimento completo das lesões. O quinto caso, paciente do sexo masculino, 49 anos da República do Congo, foi admitido no hospital por múltiplas lesões cutâneas ativas, no cotovelo esquerdo, nas costas e na perna direita. Na cultura houve crescimento de *N. dimidiatum* em amostras de todos os locais. Além disso, as lavagens broncoalveolares e as culturas de biópsia do septo nasal também foram positivas, ilustrando uma forma disseminada de *N. dimidiatum*. As hemoculturas permaneceram negativas. Foi iniciado o tratamento com voriconazol, e foi reduzida a imunossupressão, com regressão completa das lesões.

#### Artigo 4

Sayyad e colaboradores, em 2014, reportaram um caso de infecção por *N. dimidiatum* ocorrido no departamento de oftalmologia, da Faculdade de Medicina Miller da Universidade de Miami. Paciente do sexo feminino, branca, saudável, de 38 anos, após o exame de uma lesão conjuntival pigmentada suspeita no olho direito, sua acuidade visual com melhor correção foi de 20/25 no olho direito e 20/20 no olho esquerdo. A paciente trabalhava como enfermeira e usava lentes de contato diariamente. O material foi colhido de uma prega conjuntival aparente e enviado para análise. A paciente foi tratada com gentamicina a 0,3% em gotas oftálmicas. Após duas semanas, foi isolado *Scytalidium* do material colhido da conjuntiva e da lente de contato. A paciente passou então a ser tratada com natamicina a 5% em gotas por um mês. Não houve evidência de recorrência. Novo material da conjuntiva foi coletado e cultivado dois meses depois, com resultado negativo. No caso reportado, a fonte da infecção não pôde ser determinada se era de origem da lente de contato contaminada ou se foi diretamente inoculada na conjuntiva e contaminou secundariamente a lente de contato.

#### Artigo 5

Kaur e colaboradores, em 2015, realizaram um estudo com 351 casos suspeitos de dermatomicoses no Departamento de Microbiologia da Faculdade de Medicina Maulana Azad, em Nova Délhi, durante o período de 2012-2013. Foram coletadas amostras, isoladas e identificadas através das características macro e microscópica. Foi considerado crescimento duplo, duas estruturas fúngicas diferentes e crescimento misto, três ou mais fungos isolados. Dos 351 casos, 236 eram do sexo masculino e 115 do sexo feminino. A faixa etária mais comum foi de 21 a 30 anos, seguida de 31 a 40 anos.

Pacientes da área urbana foram mais frequentes do que os da zona rural, e a frequência de pacientes alfabetizados foi maior que a dos analfabetos. De todas as amostras recebidas, 196 eram amostras de unhas, 123 de pele e 32 de cabelos. Entre as amostras de pele, 48 foram positivas por cultura, 44 foram positivas por KOH e 32 foram positivas para ambos. Nas amostras de cabelo, nove foram positivas por cultura, oito foram positivas por KOH, enquanto seis foram positivas para ambos. Nas amostras de unhas, 144 foram positivas por cultura, 136 foram positivas por KOH e 109 foram positivas para ambos. Dos 351 casos, 215 apresentaram dermatomicoses, 15 tiveram crescimento duplo e nove apresentaram crescimento misto. Das 196 amostras de unhas, 144 eram do tipo único e 11 eram do tipo duplo, enquanto cinco eram contaminantes. Das 123 amostras de pele, 48 apresentaram crescimento único, quatro apresentaram crescimento duplo e quatro apresentaram crescimento misto. Das 32 amostras de cabelo, nove apresentaram crescimento isolado. Os isolados mais comuns obtidos no estudo foram por fungos filamentosos não-dermatófitos, seguidos por dermatófitos e leveduras. Dentre os não-dermatófitos, *Aspergillus niger* foi o mais comum, seguido por *Aspergillus flavus*, *Penicillium* spp., *Mucor* spp., *Rhizopus* spp., *Alternaria alternata*, *Fusarium* spp., *Cunninghamella* spp., *Syncephalastrum* spp., *Bipolaris* spp., *Scytalidium* spp. e *Curvularia* spp. Entre os dermatófitos, *Trichophyton rubrum* foi o mais comum, seguido por *T. verrucosum*, enquanto entre as leveduras as espécies de *Candida* não albicans foram mais comuns em comparação com *Candida albicans*. Os autores não relataram a frequência de *Scytalidium* das amostras positivas.

#### Artigo 6

Roy e Bhatt, em 2015, relataram um caso, com objetivo de apresentar um caso de onicomiose causada por *Nattrassia mangiferae* em Mumbai, Maharashtra. Paciente diabético de 55 anos, com descoloração escura das unhas dos pés há cerca de três anos. No exame clínico, foi constatado que apresentava onicólise e onicodistrofia, sem espessamento aparente do leito ungueal. O exame microscópico revelou a presença de hifas hialinas septadas. O material foi cultivado em tubos inclinados de ágar Sabouraud dextrose (SDA) com e sem cicloheximida e ágar de fubá. Após sete dias de incubação à temperatura ambiente, houve crescimento de colônias marrons no meio sem cicloheximida, e não houve crescimento no SDA com cicloheximida. No ágar de fubá,

houve crescimento de colônias negras acinzentadas, no algodão com lactofenol azul mostrou numerosos artroconídios cilíndricos ou globosos, em forma de barril de uni e bicelulares, com paredes escuras, identificado como *N. mangiferae*. Foi iniciado tratamento com itraconazol oral por 12 semanas, apresentou melhora significativa, o tratamento com itraconazol foi continuado por mais 12 semanas, após o qual as lesões apresentaram resolução terapêutica completa. A *N. mangiferae* apresenta o *Scytalidium dimidiatum* como um sinamorfo.

#### Artigo 7

Barua e colaboradores, em 2007, relataram dois casos de onicomicose no Departamento de Dermatologia da Faculdade de Medicina de Assam & Hospital, Dibrugarh na Índia, causada pelo não-dermatófito, *Scytalidium dimidiatum*, em um grupo de colhedores de chá verde. No primeiro caso, uma paciente do sexo feminino de 40 anos, colhedora de chá há 15 anos, apresentou queixas de espessamento e descoloração da unha do polegar direito, associada a dor ocasional nas dobras das unhas, e havia notado as mudanças na unha há quatro anos. O segundo caso, paciente do sexo feminino, 35 anos, apresentava descoloração enegrecida da unha com distrofia e hiperqueratose subungueal na porção distal há cerca de dois anos. Exercia a profissão há 10 anos. Amostras de unhas das duas pacientes foram coletadas para exame micológico, as amostras foram então inoculadas no ágar Sabouraud Dextrose (SDA) e SDA com cloranfenicol e cicloheximida. Os isolados foram diagnosticados como *Scytalidium dimidiatum*, considerou-se que apresentaram crescimento lento, produziram colônias acinzentadas, produção moderada de artroconídios, sem formação de picnídios, que seriam indicativos da sua reprodução como *Nattractia mangiferae*. Os autores também ressaltaram, no trabalho, a necessidade de se fazer estudos mais aprofundados das onicomicoses entre coletores de folhas de chá, para melhor conhecer os aspectos da ecologia fúngica nessa comunidade.

#### Artigo 8

Bitew e Wolde, em 2019, realizaram um estudo prospectivo de onicomicose em Addis Ababa, Etiópia. Foram avaliadas 303 amostras de raspagens de unhas de pacientes diagnosticados com onicomicose, das quais 203 (67%) eram de pacientes do sexo feminino e 100 (33%) do sexo masculino, sendo que 39,6% dos pacientes tinham

entre 25 e 44 anos (39,6%), e 34,1% tinham entre 15 e 24 anos. Foram isolados fungos em 183 pacientes, com uma taxa de prevalência de 60,4%. Das 180 amostras positivas para a cultura, 163 (53,8%) produziram colônias únicas, enquanto 17 (21,3%) produziram colônias mistas. Entre os 303 pacientes estudados, 92 (30,4%) apresentaram outra doença além da onicomicose, 71,9% dos pacientes sofreram algum trauma, em 88,9% dos pacientes com diabetes. Em pacientes portadores de HIV, 71,4% foram diagnosticados com onicomicose; entre os que tiveram contato com a água (66,7%) e o solo (85,7%). As espécies *C. albicans* e *C. krusei* foram predominantes, representando 15,9% e 9,1% do total de isolados, respectivamente. Dos isolados não dermatófitos, *Scytalidium dimidiatum* (5,7%), *Aspergillus fumigatus* (4,8%) e *Scopulariopsis brevicaulis* (3,8%) foram os mais frequentes. O estudo trouxe informações sobre o país, local de realização do estudo, o qual é um país em desenvolvimento, com clima úmido e propício ao crescimento de fungos, e uso frequente de banheiros comunitários, traumas causados como resultado de atividades ao ar livre em homens e o trabalho com as mãos nas mulheres. Os autores também compararam os dados com outro estudo realizado na Etiópia em relação à ocorrência de fungos não-dermatófitos e verificou que houve aumento de cinco vezes na frequência de *S. dimidiatum* e de duas vezes para *S. brevicaulis*.

#### Artigo 9

Hariri e colaboradores, em 2014, no Kuwait, apresentaram um caso clínico de um estudante do sexo masculino, 23 anos, imunocompetente, de origem kuwaitiana. O paciente apresentou histórico de um ano de obstrução nasal persistente, perda de olfato e proptose gradual do globo ocular do lado esquerdo. No exame clínico confirmou quemose do lado esquerdo, proptose e diplopia no olhar para cima. O exame endoscópico nasal mostrou inflamação mucosa grave com secreção, com uma complicação periorbital de sinusite aguda, consistente de sinusite invasiva. Testes alergênicos, confirmaram alergias significativas ao *Aspergillus*, *Alternaria* e *Cladosporium*. O diagnóstico de sinusite fúngica com ou sem sinusite bacteriana, foi iniciado tratamento com azitromicina 500 mg, administrado em conjunto com: um regime gradual de prednisolona oral, iniciando em 40mg/dia e reduzido em 10 mg a cada três

dias por duas semanas; e uso tópico de colírios esteróides de betametasona. Então, foi iniciado Itraconazol 200 mg/dia empiricamente para sinusite fúngica após confirmação da função hepática normal. Logo após, o paciente foi submetido a uma cirurgia endoscópica, que demonstrou a presença de material fúngico. O exame histopatológico confirmou a presença de submucosa polipoidal com infiltrado linfocítico e eosinofílico, enquanto a cultura fúngica cresceu *Scytalidium dimidiatum*. Foi confirmado que a cultura era sensível a itraconazol, anfotericina, voriconazol, posaconazol e caspofungina. A medicação foi posteriormente alterada para voriconazol 400 mg/dia, prednisolona 5 mg/dia, spray Flixonase duas vezes ao dia e ducha nasal regular com SinuRinse por seis meses no pós-operatório. O paciente se recuperou bem, e permaneceu bem, sem mais sepse ou recorrência. O paciente relatou histórico de viagens para regiões endêmicas, em particular a Índia. Entretanto, o paciente do estudo nunca havia viajado para essa região. No Kuwait, as mangas são importadas do exterior, principalmente da Índia. O paciente do estudo relatou ter comido mangas ocasionalmente enquanto estava no Kuwait. Porém, não existe evidência que vincule o consumo de mangas à infecção por *S. dimidiatum*. Outras possíveis fontes de transmissão podem estar relacionadas a transmissão inter-humana. Contudo, não está claro se a transmissão fúngica de pessoa a pessoa de um fungo é possível e sob quais condições isso pode ocorrer.

#### Artigo 10

Gelotar e colaboradores, em 2013, publicaram um estudo com 45 amostras de pacientes com onicomicose, em Jamnagar, estado de Gujarat, Índia. As amostras foram examinadas microscopicamente e cultivadas em ágar Sabouraud, com ou sem inibidores. Dessas, 17 (37,78%) foram identificadas como positivas por cultura, dentre estas, oito (17,78%) foram consideradas positivas para KOH e nove (20%) foram negativas para KOH, e, 28 amostras (62,22%) foram consideradas negativas nos dois métodos, ou seja, 20% das amostras foram identificadas como falso-negativas (KOH negativo e positivo para a cultura). *C. albicans* foi identificada em 52,94% das amostras positivas para a cultura, seguidas por duas amostras de *C. parapsilosis* (11,77%) e duas de *Trichophyton rubrum* (11,77 %). Em duas amostras (11,76%) foi observada uma mistura de dermatófitos e leveduras. Também foi observado um caso de *T. mentagrophytes* e um caso de *S. hyalinum*. A detecção do *Scytalidium spp.*, ocorreu em uma paciente idosa, e,

segundo os autores, este fungo é comum em pacientes com idades mais avançadas, talvez devido a baixa imunidade, má circulação periférica e presença de algumas doenças sistêmicas como diabetes.

#### Artigo 11

Bunyaratavej e colaboradores, em 2015, realizaram o estudo com amorolfina verniz para unhas, com objetivo de avaliar a sua eficácia no tratamento da onicomicose por *N. dimidiatum* e comparar os resultados do tratamento entre o amorolfina verniz e monoterapia com creme de uréia. O estudo foi do tipo coorte retrospectivo, com pacientes ambulatoriais diagnosticados com onicomicose por *N. dimidiatum* na clínica dermatológica do Siriraj Hospital. Dos 53 pacientes que participaram do estudo, 28 (52,8%) foram tratados com amorolfina verniz e 26 (47,2%) com creme tópico de uréia com oclusão. Entre os pacientes tratados com amorolfina verniz, 24 pacientes (85,7%) alcançaram 50% de melhora clínica, 25 (89,3%) alcançaram cura micológica, e 14 (50%) dos pacientes atingiram a cura completa, o tempo médio para cura micológica foi 112 dias e, cura completa de 176 dias. Em relação à taxa de cura micológica, a amorolfina verniz apresentou uma taxa significativamente maior que a do tratamento com uréia (25 casos, 89,3% e oito casos, 32%, respectivamente). Além disso, 50% de melhora clínica, cura clínica e taxa de cura completa do grupo amorolfina verniz foram significativamente maiores do que as do creme de ureia. O tempo médio para cura micológica, 50% de melhora e cura completa no grupo amorolfina verniz apresentou diferença estatisticamente significante em relação ao grupo uréia. O estudo concluiu que amorolfina verniz demonstrou boa eficácia na onicomicose por *N. dimidiatum*. Quase 90% dos pacientes alcançaram cura micológica, embora a cura completa tenha sido de 50%.

#### Artigo 12

Calvillo-medina e colaboradores, em 2018, relataram o caso de um paciente do sexo masculino de 67 anos, que residia em uma área rural do México. O paciente relatou a sensação de corpo estranho com vermelhidão e dor no olho esquerdo devido a trauma ocular. O paciente não apresentava histórico de problemas médicos ou cirúrgicos importantes. No exame, observou-se edema palpebral, quemose e um defeito epitelial da córnea com bordas de penas com infiltrado, cercado pela pequena quantidade de edema estromal. Foram realizados esfregaço e cultura iniciais da córnea, resultando em ceratite



fúngica. A terapia do paciente envolveu aplicação local de anfotericina B 0,15% e natamicina 5%, na dose de uma gota a cada hora, também, recebeu voriconazol, 200 mg, duas vezes ao dia. No entanto, não foi observada melhora. As análises filogenéticas mostraram que o agente etiológico era *Neoscytalidium oculus* que está intimamente relacionado morfológicamente e filogeneticamente a *N. dimidiatum*. O caso então, é o primeiro relato de uma micoceratite causada por *Neoscytalidium spp.* da América Latina. A micose foi tratada com uma combinação de drogas como azóis sistêmicos (voriconazol e itraconazol) ou com anfotericina B. No entanto, infecções por *Neoscytalidium spp.* não têm tratamento padronizado. As estruturas de biofilme envolvem o micélio, e conferem resistência antifúngica e ambiental e podem se formar em ambientes naturais e no interior do hospedeiro humano. Não existe comprovação de formação de biofilme por *Neoscytalidium spp.* *in vitro*, *in vivo* ou em infecções humanas, sugeriu-se que o biofilme funcione como um fator de virulência, facilitando a invasão do tecido humano. Outro fator de virulência associado às infecções por *Neoscytalidium* é a presença de melanina em suas paredes celulares, e que está envolvida na invasão do tecido e na proteção contra espécies reativas de oxigênio geradas por células fagocíticas do sistema imunológico do hospedeiro.

### Artigo 13

Araya e colaboradores, em 2020, publicaram um estudo com objetivo de determinar os agentes fúngicos epidemiológicos e etiológicos causadores de dermatofitose, independentemente do local da infecção e da idade. O estudo foi realizado no período entre janeiro e junho de 2019, com 318 pacientes suspeitos de dermatofitose, na clínica de dermatologia especializada em Rank, Addis Abeba, Etiópia. As amostras clínicas foram cultivadas em placas de ágar de dextrose Sabouraud contendo cloranfenicol com e sem cicloheximida. Dos pacientes avaliados, a maioria era do sexo feminino, a idade variou de um a 88 anos, com uma idade média de 16 anos. *Tinea capitis* (53,4%) foi mais predominante entre os pacientes, seguido por *tinea corporis* (30,50%) e *tinea unguium* (16%). *Tinea capitis* responsável por 53,4% dos casos; dos quais 98 (57,6%) eram do sexo feminino e 72 (42,4%) do sexo masculino. *T. tonsurans* foi o patógeno mais comum em *tinea capitis*, enquanto *T. mentagrophytes* foi o patógeno mais comum em *tinea corporis*. Um total de 148 (46,5%) fungos foram cultivados a partir de

amostras de pele, cabelos e unhas. Dos 148, 72 (48,6%) eram dermatófitos, 63 (42,56%) não-dermatófitos e 13 (8,7%) leveduras. *T. tonsurans* (40,2%) foi o dermatófito predominante, seguido por *T. mentagrophytes* (18%) e *M. audouinii* (18%). Entre os fungos não-dermatófitos *Cladosporium spp.* (33,3%) foi o isolado predominante, seguido por *Neoscytalidium dimidiatum* (17,4%) e *Alternaria spp.* (14,2%). *Cladosporium spp.* foi mais presente em *tinea corporis*, enquanto *Neoscytalidium dimidiatum* em *tinea unguium* e *Alternaria spp.* em *tinea capitis*. O *Neoscytalidium dimidiatum* foi isolado a partir de arranhões na pele e nas unhas, principalmente nas unhas dos pés.

#### Artigo 14

Moutran e colaboradores, em 2012, descreveram um caso de um paciente do sexo masculino, de 87 anos, com lesões irregulares nas costas das mãos, residente em Beirute, Líbano. Em seu histórico clínico havia uma sarcoidose sistêmica diagnosticada há dois anos e tratada com corticóide sistêmico, após cada tentativa de reduzir os corticosteróides, o paciente teve uma recidiva de oligoartrite e uveíte periféricas. Como resultado, ele foi mantido em forte terapia com corticosteróides por vários meses. O paciente apresentou por vários meses lesões assintomáticas, iniciadas no dorso da mão esquerda, nas quais aplicou corticosteróides tópicos sem resultado. No exame clínico, as costas das mãos apresentavam manchas irregulares e arroxeadas com escamas e aparência purpúrica localizada. Não havia orifício, descarga ou crosta de fístula. O hemograma completo era normal, e sorologias para HIV-1 e HIV-2 foram negativas. O paciente iniciou tratamento com terbinafina tópica na taxa de duas aplicações por dia durante 15 dias. Duas semanas após o início deste tratamento, ele relatou uma extensão das lesões e o aparecimento de novas placas nos joelhos, idênticas às das mãos. O exame anatomopatológico mostrou granulomas com células epitelióides com presença de numerosos filamentos micelianos e múltiplos esporos, suspeitou-se de dermatite granulomatosa de origem micótica. Foi iniciado tratamento oral com itraconazol. O cultivo do material mostrou crescimento de *S. dimidiatum*, confirmado por análise molecular. Foi realizado tratamento com anfotericina B intravenosa, com cura após sete semanas de tratamento. Ao mesmo tempo, foi realizada a redução gradual e continuada na corticoterapia oral. De fato, a melhora clínica das lesões do paciente pode ser atribuída tanto aos tratamentos antifúngicos quanto à redução da corticoterapia.

### Artigo 15

Tayal e colaboradores, em 2015, descreveram um caso de ceratite por *Neoscytalidium*, na Índia. Um paciente do sexo masculino, de 50 anos de idade, trabalhava com a rede de esgoto, apresentou vermelhidão, dor, lacrimejamento e visão diminuída no olho esquerdo, por cerca de dois meses. O paciente tinha histórico de queda perto de um esgoto, com lesão resultante de material vegetal no olho esquerdo. O paciente não tinha histórico de diabetes mellitus, hipertensão ou qualquer outra doença médica ou cirúrgica importante no passado. O exame no olho esquerdo, revelou uma tampa edematosa com congestão circunorniana da conjuntiva, a córnea apresentava úlcera central com infiltrados estromais. Um anel imune denso foi visto na córnea, longe da borda da úlcera. A visão do paciente foi consideravelmente reduzida, sem infiltração óssea. A análise microscópica e cultura do material colhido do paciente revelou a presença de um fungo filamentosso demácio, que foi identificado como *Neoscytalidium*. O paciente foi tratado com desbridamento cirúrgico e colírios tópicos de fluconazol em intervalos de uma hora, juntamente com colírios de atropina. Voriconazol oral também foi prescrito. No entanto, o paciente não retornou para o acompanhamento clínico.

### Artigo 16

Padhi e colaboradores, em 2010, descreveram 13 casos de pacientes com micetoma atendidos, entre janeiro de 2000 a outubro de 2009, no Instituto de Ciências Médicas de Nizam, na Índia. No caso dos micetomas, os pacientes foram tratados com desbridamento cirúrgico, cetoconazol, voriconazol, itraconazol e anfotericina B intravenosa. Os agentes mais comuns de micetomas foram *Madurella mycetomatis* foi isolada em dois casos, e *Neoscytalidium dimidiatum* e *Aspergillus flavus* em um caso cada. Os grãos de *Neoscytalidium dimidiatum* eram grandes, compactos, semelhantes a embriões, feitos de hifas emaranhadas. Ao exame microscópico foram observados grandes artrósporos marrons vistos no micélio aéreo; alguns bicelulares. Dos cinco casos de micetomas, um apresentou amputação de membro inferior e o restante dos casos apresentou melhora parcial após a terapia. Os grãos de eumicetoma apresentaram positividade variável com coloração de MF, cuja reação positiva foi intensa nos grãos de *Neoscytalidium dimidiatum*, destacando a presença de pigmento de melanina, importante determinante da virulência. O *Aspergillus flavus* produzindo micetoma é extremamente

raro e foi relatado em um paciente diabético com síndrome nefrótica.

#### Artigo 17

Mishra e colaboradores, em 2015, relataram, na Índia, um caso de um paciente do sexo masculino, nove anos, que apresentou queixas de febre, falta de ar ao esforço seguida de repouso e tosse improdutiva nos últimos seis meses. O prontuário médico anterior revelou que ele foi atendido devido a uma grande massa atrial direita com infiltração pulmonar, a tomografia computadorizada de corpo inteiro, sugestiva de angiossarcoma com metástase. Ele também havia sofrido pericardiocentese com aspiração de fragmento de rabo-de-porco há um mês. O paciente também estava em tratamento antituberculoso. O paciente estava caquético, as veias jugulares estavam distendidas, estava dessaturando com ar ambiente e oxigênio dependente. O ecocardiograma mostrou uma grande massa semelhante a couve-flor, logo acima da válvula tricúspide, ligada ao átrio direito e ao septo interatrial adjacente. Foi realizada uma biópsia endomiocárdica que mostrou inflamação granulomatosa necrosante e infecção fúngica sugestiva. O paciente foi tratado empiricamente com voriconazol intravenoso, porém, não houve melhora clínica. Portanto, foi realizada uma ressecção quase total da massa fúngica, a amostra ressecada foi enviada para histopatologia e cultura urgentes, porém, a criança morreu de parada cardiorrespiratória após 10 horas de operação. O exame histopatológico mostrou um fundo fibrinoso com múltiplas células gigantes, absorvendo hifas de coloração negativa. A cultura demonstrou o crescimento de um fungo filamentososo com características morfológicas de *Neoscytalidium dimidiatum*.

#### Artigo 18

Khan e colaboradores, em 2009, descreveram, no Kuwait, um caso de um paciente do sexo masculino, de 25 anos, que desenvolveu pequenas lesões cutâneas na planta do pé direito e no dedão do pé direito. O exame a olho nú mostrou muitas lesões cutâneas de pequeno porte com margem verde-acinzentada, com leve descamação. O exame microscópico das raspagens mostrou muitos fragmentos de hifas no tecido epidérmico, a cultura em ágar Sabouraud dextrose com cloranfenicol, produziu um fungo filamentososo de cor cinza escuro, que foi identificado provisoriamente como espécie de *Neoscytalidium dimidiatum*, e confirmado por sequenciamento direto de DNA. O paciente foi tratado com sucesso com a aplicação local de creme de clotrimazol.

## Artigo 19

Capote e colaboradores, em 2016, realizaram um estudo retrospectivo para conhecer a frequência do diagnóstico de micoses superficiais em pacientes atendidos no Instituto Nacional de Higiene "Rafael Rangel", em Caracas na Venezuela, entre 2001 e 2014. Das 3.228 amostras processadas, 1.098 foram positivas (34%) para algum tipo de micoses superficiais. Os dermatófitos foram responsáveis por 79,5% dos casos; 10,9% foram causados por leveduras; 5,1% por fungos filamentosos não-dermatófitos e 4,5% por casos de pitiríase versicolor, cujo agente etiológico é o complexo *Malassezia sp.* Quanto à dermatofitose, o agente mais frequente foi o *Trichophyton rubrum* (70,1%), seguido por *T. mentagrophytes* (15,1%), *Microsporum canis* (9,4%), *Epidermophyton floccosum* (4%), *T. tonsurans* (1,3%) e *M. gypseum* (0,1%). Em relação à localização das lesões observou-se que *Tinea unguium* (66,8%) foi o mais frequente, seguido pelo *Tinea pedis* (16,4%), *Tinea capitis* (8,1%), *Tinea corporis* (5,2%), *Tinea cruris* (1,5%), *Tinea manuum* (1,1%) e *Tinea faciei* (1%). *Candida parapsilosis* (37,5%) foi a levedura mais frequente, seguida por *C. albicans* (34,2%), *C. tropicalis* (10%), *C. glabrata* (5,8%). Dentre os fungos filamentosos não-dermatófitos destacaram-se *Fusarium spp.* (53,6%), *Aspergillus spp.* (19,6%), *Acremonium sp.* (10,7%) e *Neoscytalidium dimidiatum* (5,4%). Entre as localizações anatômicas mais frequentes causadas por leveduras e fungos não-dermatófitos, as leveduras predominaram nas unhas das mãos (n = 70; 58,3%), enquanto que os não-dermatófitos nas unhas dos pés (n = 47; 83,9%).

Tabela 02- Resumo de relatos de casos de *Neoscytalidium* no Mundo

Artigos	Ano	Nº de casos	Local	Sexo	Idade média	Comorbidade/ condição	Diagnóstico/ Método	Tratamento/ resposta terapêutica
1	2017	4	Espanha	2 (F) 2 (M)	45 (F) 48,5 (M)	Histórico de viagem para América do Sul	Onicólise, lesões nas unhas e lesões do tipo eczema escamosa com coceira	Tratamento ineficaz: azólico tópico; Tratamento eficaz: terbinafina empírica tópico ou via oral
2	2015	237	Mahidol - Tailândia	Maioria (F)	61	Doença vascular crônica; Hipotireoidismo; Diabetes mellitus; Psoríase e Imunossupressão	Onicomiose subungueal lateral distal ou proximal e onicomiose distrófica total	Dificuldades no tratamento, e resistência aos medicamentos na infecção por <i>Scytalidium</i> spp
3	2015	5	Paris - França	1 (F) 4 (M)	55,4	Transplantados renais; Imunossupressão; Sarcoma de Kaposi	Biopsia de nódulo	Itraconazol V.O; Anfotericina B V.T; Terbinafina V.T; Cetoconazol I.V.T; Voriconazol V.O; Ressecamento de lesões
4	2014	1	Miami - EUA	(F)	38	Profissão: enfermeira; Uso de lentes de contato diariamente	<i>Scytalidium</i> isolado da conjuntiva e da lente de contato	Gentamicina a 0,3% (gotas oftálmicas); Natamicina a 5% (gotas oftálmicas)







Artigos	Ano	Nº de casos	Local	Sexo	Idade média	Comorbidade/ condição	Diagnóstico/ Método	Tratamento/ resposta terapêutica
13	2020	318	Addis Abeba - Etiópia	Maioria (F)	16	-	<i>Tinea capitis</i> : 53,4%; <i>Tinea corporis</i> : 30,5%; <i>Tinea unguium</i> : 16%	-
14	2012	1	Beirute - Líbano	(M)	87	Sarcoidose sistêmica, tratada com corticóide sistêmico	Cultura: <i>S. dimidiatum</i> , confirmado por análise molecular	Anfotericina B V.I, com redução gradual da corticoterapia oral. Cura após sete semanas.
15	2015	1	Índia	(M)	50	Acidente de trabalho: queda perto de um esgoto; Sem histórico de qualquer outra doença médica ou cirúrgica importante	Ceratite por <i>Neoscytalidium</i>	Desbridamento cirúrgico. Colírios tópicos de fluconazol e atropina. Voriconazol V.O
16	2010	13	Nizam - Índia	-	-	Diabetes com síndrome nefrótica	Eumicetomas : <i>Madurella mycetomatis</i> , <i>Neoscytalidium dimidiatum</i> e <i>Aspergillus flavus</i> .	Desbridamento cirúrgico. Cetoconazol, voriconazol, itraconazol e anfotericina B V.I.

Artigos	Ano	Nº de casos	Local	Sexo	Idade média	Comorbidade/ condição	Diagnóstico/ Método	Tratamento/ resposta terapêutica
17	2015	1	Índia	(M)	9	Massa atrial direita com infiltração pulmonar, angiosarcoma com metástase. Pericardiocentese com aspiração de fragmento de rabo-de-porco. Em tratamento antitubercular.	Histopatológico: fundo fibrinoso com múltiplas células gigantes, absorvendo hifas de coloração negativa. Cultura: <i>Neoscytalidium dimidiatum</i> .	Voriconazol V.I, sem melhora clínica. Ressecção quase total da massa fúngica, seguido por parada cardiorrespiratória e morte
18	2009	1	Kuwait	(M)	25	Pequenas lesões cutâneas no dedo e na planta do pé direito	Microscopia: fragmentos de hifas. Cultura: fungo filamentosso cinza escuro. Sequenciamento direto de DNA: <i>Neoscytalidium dimidiatum</i>	Clotrimazol V.T. Seguido por cura.
19	2016	3.228	Caracas - Venezuela	-	-	-	Dermatófitos (79,5%); Leveduras (10,9%); Fungos filamentosos (5,1%); Pitiríase versicolor (4,5%);	-

Fonte: Elaborado pela autora, 2020.

(F): sexo feminino;

(M): sexo masculino;

V.O: via oral;

V.T: via t3pica;

V.I: via intravenosa;

HIV: V3rus da Imunodefici4ncia Humana

## 6 CONSIDERAÇÕES FINAIS

O *Neoscytalidium* spp. é um fungo filamentosso não-dermatófito, representado por duas espécies, uma pigmentada com melanina, o *Neoscytalidium dimidiatum*, e pela sua variante sem pigmento, o *Neoscytalidium hyalinum*. Este fungo já foi nomeado como *Scyталidium* e *Hendersonula toruloidea*, sendo também conhecido como *Nattrassia mangiferae*, seu sinanamorfo. Responsável por alterações clínicas, geralmente, caracterizadas por onicomicose, mas também, comprometimento cutâneo, ou raramente, atingir a forma sistêmica.

O *Neoscytalidium* tem seu crescimento inibido pela cicloheximida, ou seja, geralmente, nos laboratórios de diagnóstico, são utilizados meios de cultura seletivos para fungos, através da adição da cicloheximida no ágar, com intuito de inibir o crescimento microbiano e de fungos saprófitas, possíveis contaminantes e/ou fungos ambientais. Dessa forma, observou-se em alguns artigos da revisão da literatura, a utilização de meios de ágar com cloranfenicol, que é um meio seletivo para isolamento de leveduras e bolores de amostras clínicas.

Ainda sobre diagnóstico notou-se, a utilização de recursos laboratoriais genéticos, como sequenciamento de DNA e análises filogenéticas, com a finalidade de confirmar o resultado, demonstrando a importância do diagnóstico confiável para definir o tratamento adequado e eficaz.

O tratamento é abordado em alguns artigos da revisão, foi relatado que fungos não-dermatófitos apresentam resistência, em graus variados, a alguns medicamentos, e ainda, que medicamentos azólicos são ineficazes, apesar destes, serem frequentemente utilizados na terapia. É importante ressaltar que atualmente não existem esquemas terapêuticos padronizados para o tratamento das infecções por *Neoscytalidium*.

A resistência do *Neoscytalidium* a alguns antifúngicos, é associado às infecções a presença de melanina em suas paredes celulares, e que está envolvida na invasão do tecido e na proteção contra espécies reativas de oxigênio geradas por células fagocíticas do sistema imunológico do organismo humano.

A terbinafina, é um antifúngico, em que o *Neoscytalidium* apresenta resistência. No artigo de número 6 de Cursi e colaboradores (2012), abordado na revisão, foi

realizado um estudo com 25 pacientes, onde estes foram divididos em três grupos, que receberam três esquemas terapêuticos diferentes, dois deles, esquemas de longa duração, compostos por terbinafina oral e verniz para unhas ciclopirox. Apenas um paciente, diagnosticado com *N. hyalinum*, variedade da espécie que não possui melanina, apresentou a unha clinicamente saudável após a conclusão do tratamento.

Notou-se ao longo da revisão, que medicamentos que resultaram em cura micológica em alguns casos e em outros foram ineficazes ou não apresentaram melhora. Vale ressaltar que nos casos de pacientes saudáveis e imunocompetentes, a terapia se fez mais eficaz, que nos relatos, em que os pacientes apresentavam doenças crônicas ou mesmo outras doenças que geram imunossupressão no indivíduo.

Foi possível observar que a maioria dos tratamentos envolveram combinação de tratamentos antifúngicos tópicos associados com orais, com duração longa do tratamento, o que pode levar a baixa adesão do paciente e falha terapêutica. A remoção mecânica, geralmente com desbridamento cirúrgico, também foi associada à terapia, em casos com invasão mais grave da infecção.

Nos casos de melanoníquia fúngica, como abordado em um dos artigos da revisão, ficou nítida a importância de incluir o *Neoscytalidium dimidiatum* no diagnóstico diferencial de lesões nas unhas pigmentadas, já que a pigmentação causada pelo *N. dimidiatum* pode simular clinicamente a lesão causada pelo melanoma.

Não houve uma frequência absoluta no perfil dos pacientes, abordados nos artigos da revisão, ao ponto de montar um perfil-epidemiológico para infecções por *Neoscytalidium*. Porém, alguns pontos podem ser levantados. Pode-se observar que as infecções predominaram em adultos acima de 40 anos, principalmente naqueles com mais de 65 anos de idade. A região Asiática, relatou maior prevalência de casos, nos países menos desenvolvidos, como Índia, mas também foram relatados casos na Etiópia, país do continente africano. No Brasil, a região Sudeste teve o maior número de casos, principalmente no estado de São Paulo.

Observou-se que algumas profissões apresentaram risco de contaminação por *Neoscytalidium*. Profissionais da área da saúde tem exposição direta com as infecções em ambiente hospitalar ou ambulatorial, se houver falha na biossegurança, pode acontecer a contaminação. Profissionais da área rural, como os colhedores de chá,

citados na revisão, exposto frequentemente sem o uso de EPI adequados, devido ao *Neoscytalidium* ser um fungo ambiental.

Não se pode limitar a infecção por *Neoscytalidium* a ambientes rurais. Centros urbanos com baixa infraestrutura e falta de saneamento básico, também são sujeitos a infecções. Acidentes de trabalho e falta de EPI de profissões urbanas, principalmente, ao ar livre, também estão sujeitas a infecções por *Neoscytalidium*.

Após a revisão, conclui-se que, o estudo da infecção por *Neoscytalidium spp.* ainda é escasso, isso reflete no conhecimento que os profissionais da saúde têm sobre esse fungo, sobre seu diagnóstico e tratamento. Mais estudos se fazem necessário e consequentemente, mais esclarecimentos sobre o comportamento do *Neoscytalidium spp.* em uma infecção, principalmente, o nível das resistências dos antifúngicos, que se faz muito preocupante.

## REFERÊNCIAS BIBLIOGRÁFICAS

ANVISA. AGÊNCIA NACIONAL DE VIGILÂNCIA SANITÁRIA. (Org.). Detecção e Identificação dos Fungos de Importância Médica. Módulo VII. ed. Brasil: 2004. 24 p.

ARAÚJO, A.J.G.; BASTOS, O.M.P.; SOUZA, M.A.J.; OLIVEIRA, J.C. Onicomioses por fungos emergentes: análise clínica, diagnóstico laboratorial e revisão. *An Bras Dermatol*, 78(4):445-455, 2003.

ARAYA, Shambel; TESFAYE, Betelhem; FENTE, Desalegn. Epidemiology of Dermatophyte and Non-Dermatophyte Fungi Infection in Ethiopia. **Clinical, Cosmetic And Investigational Dermatology**, [s.l.], v. 13, p. 291-297, abr. 2020. Informa UK Limited. <http://dx.doi.org/10.2147/ccid.s246183>. Disponível em: <https://www.dovepress.com/epidemiology-of-dermatophyte-and-non-dermatophyte-fungi-infection-in-e-peer-reviewed-fulltext-article-CCID>. Acesso em: 17 jul. 2020.

ASSAF, Richard R.; WEIL, Martin L.. THE SUPERFICIAL MYCOSES. **Dermatologic Clinics**, [s.l.], v. 14, n. 1, p.57-67, jan. 1996. Elsevier BV. [http://dx.doi.org/10.1016/s0733-8635\(05\)70325-9](http://dx.doi.org/10.1016/s0733-8635(05)70325-9).

BARUA, Purnima; BARUA, S.; BORKAKOTY, B.; MAHANTA, J.. Onychomycosis by *Scytalidium dimidiatum* in green tea leaf pluckers: report of two cases. **Mycopathologia**, [s.l.], v. 164, n. 4, p. 193-195, 20 jul. 2007. Springer Science and Business Media LLC. <http://dx.doi.org/10.1007/s11046-007-9024-9>. Disponível em: <https://link.springer.com/article/10.1007/s11046-007-9024-9>. Acesso em: 24 jun. 2020.

BITEW, Adane; WOLDE, Sinknesh. Prevalence, Risk Factors, and Spectrum of Fungi in Patients with Onychomycosis in Addis Ababa, Ethiopia: a prospective study. **Journal Of Tropical Medicine**, [s.l.], v. 2019, p. 1-6, 4 jun. 2019. Hindawi Limited. <http://dx.doi.org/10.1155/2019/3652634>. Disponível em: <https://www.hindawi.com/journals/jtm/2019/3652634/>. Acesso em: 16 jul. 2020.

BUNYARATAVEJ, Sumanas *et al.* Efficacy of 5% amorolfine nail lacquer in *Neoscytalidium dimidiatum* onychomycosis. **Journal Of Dermatological Treatment**, [s.l.], v. 27, n. 4, p. 359-363, 11 nov. 2015. Informa UK Limited. <http://dx.doi.org/10.3109/09546634.2015.1109029>. Disponível em: <http://web-b-ebscost.ez46.periodicos.capes.gov.br/ehost/detail/detail?vid=0&sid=145b8942-e361-4838-92b12159194eed19%40sessionmgr101&bdata=Jmxhbm9cHQtYnlmc2l0ZT1laG9zdC1saXZl#db=mdc&AN=26471716>. Acesso em: 15 jul. 2020.

BUNYARATAVEJ, Sumanas; PRASERTWORONUN, Nuntida; LEEYAPHAN, Charussri; CHAIWANON, Onjuta; MUANPRASAT, Chanai; MATTHAPAN, Lalita. Distinct characteristics of *Scytalidium dimidiatum* and non-dermatophyte onychomycosis as compared with dermatophyte onychomycosis. **The Journal Of Dermatology**, [s.l.], v. 42, n. 3, p. 258-262, 13 jan. 2015. Wiley. <http://dx.doi.org/10.1111/1346-8138.12768>.

Disponível em: <https://onlinelibrary.wiley.com/doi/full/10.1111/1346-8138.12768>. Acesso em: 03 jun. 2020.

CALVILLO-MEDINA, Rosa Paulina; MARTÍNEZ-NERIA, Magda; MENA-PORTALES, Julio; BARBA-ESCOTO, Luis; RAYMUNDO, Tania; CAMPOS-GUILLÉN, Juan; JONES, George H.; REYES-GRAJEDA, Juan Pablo; GONZÁLEZ-Y-MERCHAND, Jorge Alberto; LUCIO, Victor Manuel Bautista-de. Identification and biofilm development by a new fungal keratitis aetiologic agent. **Mycoses**, [s.l.], v. 62, n. 1, p. 62-72, 16 out. 2018. Wiley. <http://dx.doi.org/10.1111/myc.12849>. Disponível em: <https://onlinelibrary-wiley.ez46.periodicos.capes.gov.br/doi/full/10.1111/myc.12849>. Acesso em: 20 jul. 2020.

CAMBUIM, Idalina Inês Fonsêca Nogueira et al. Avaliação clínica e micológica de onicomicose em pacientes brasileiros com HIV/AIDS. **Revista da Sociedade Brasileira de Medicina Tropical**. Recife, v. 44, n.1, p. 40-42, fev. 2011.

CAPOTE, Ana María; FERRARA, Giuseppe; PANIZO, María Mercedes; GARCÍA, Nataly; ALARCÓN, Víctor; REVIKINA, Vera; DOLANDE., Maribel. Micosis superficiales: casuística del Departamento de Micología del Instituto Nacional de Higiene "Rafael Rangel", Caracas, Venezuela (2001-2014). **Investigación Clínica**, Caracas, Venezuela, v. 57, n. 1, p. 47-58, mar. 2016. Disponível em: <https://go-gale.ez46.periodicos.capes.gov.br/ps/i.do?id=GALE%7CA505635264&v=2.1&u=capes&it=r&p=AONE&sw=w>. Acesso em: 05 ago. 2020.

CHAKRABARTI, A.; SETHRAMAN, N. Introduction to medical mycology. In: Mora-Montes, H.M.; Lopes-Bezerra, L.M. Current Progress in Medical Mycology. Springer International Publishing. P. 1-28, 2017.

CHIACCHIO, N. di et al. Superficial black onychomycosis due to *Neoscytalidium dimidiatum*. **European Academy Of Dermatology And Venereology**. São Paulo, p. 453-455. 2017.

Cursi IB, Freitas LBCR, Neves MLP, Silva IC, Orofino-Costa R. **Onicomicose por *Scytalidium spp.***: estudo clínico-epidemiológico em um hospital universitário do Rio de Janeiro, Brasil. *An Bras Dermatol*. 2011;86(4):689-93.

CURSI, Ígor B.; SILVA, Roberta Teixeira; SUCCI, Isabella Brasil; BERNARDES-ENGEMANN, Andréa R.; OROFINO-COSTA, Rosane. Onychomycosis Due to *Neoscytalidium* Treated with Oral Terbinafine, Ciclopirox Nail Lacquer and Nail Abrasion: a pilot study of 25 patients. **Mycopathologia**, [s.l.], v. 175, n. 1-2, p. 75-82, 14 set. 2012. Springer Science and Business Media LLC. <http://dx.doi.org/10.1007/s11046-012-9580-5>. Disponível em: <https://link.springer.com/article/10.1007/s11046-012-9580-5>. Acesso em: 24 jun. 2020.

DR. K BENSCH. Mycobank. Disponível em: <http://www.mycobank.org/BioloMICS.aspx?TableKey=1468261600000067&Rec=426518&Fields=All>. Acesso em: 21 out. 2019.

GARINET, Simon; TOURET, Jérôme; BARETE, Stéphane; ARZOUK, Nadia; MEYER,



Isabelle; FRANCES, Camille; DATRY, Annick; MAZIER, Dominique; BARROU, Benoit; FEKKAR, Arnaud. Invasive cutaneous Neoscytalidium infections in renal transplant recipients: a series of five cases. **BMC Infectious Diseases**, [s.l.], v.15, n.1, p.327-345, 19 nov. 2015. <http://dx.doi.org/10.1186/s12879-015-1241-0> Disponível em: <https://link.springer.com/article/10.1186/s12879-015-1241-0>. Acesso em: 16 jun. 2020.

GELOTAR, Prakash; VACHHAN, Swati; PATEL, Bhargav; MAKWANA, Naresh. The Prevalence of Fungi in Fingernail Onychomycosis. **Journal Of Clinical And Diagnostic Research**, Gujarat, India., v. 7, n. 2, p. 250-252, fev. 2013. JCDR Research and Publications. <http://dx.doi.org/10.7860/jcdr/2013/5257.2739>. Disponível em: [https://www.jcdr.net/article\\_fulltext.asp?issn=0973-709x&year=2013&month=February&volume=7&issue=2&page=250&id=2739](https://www.jcdr.net/article_fulltext.asp?issn=0973-709x&year=2013&month=February&volume=7&issue=2&page=250&id=2739). Acesso em: 16 jul. 2020.

GODOY-MARTINEZ, Patricio; NUNES, Fabiane G.; TOMIMORI-YAMASHITA, Jane; URRUTIA, Milton; ZAROR, Luis; SILVA, Victor; FISCHMAN, Olga. Onychomycosis in São Paulo, Brazil. **Mycopathologia**, [s.l.], v. 168, n. 3, p. 111-116, 8 maio 2009. Springer Science and Business Media LLC. <<http://dx.doi.org/10.1007/s11046-009-9209-5>>. Acesso em: 22 mai. 2020.

HARIRI, A; CHOUDHURY, N; A SALEH, H. Scytalidium dimidiatum associated invasive fungal sinusitis in an immunocompetent patient. **The Journal Of Laryngology & Otology**, [s.l.], v. 128, n. 11, p. 1018-1021, 2 out. 2014. Cambridge University Press (CUP). <http://dx.doi.org/10.1017/s002221511400214x>. Disponível em: <https://pubmed.ncbi.nlm.nih.gov/25273969/>. Acesso em: 16 jul. 2020.

ILYAS, Aisha et al. Answer to Photo Quiz: Neoscytalidium dimidiatum Infection Answer to Photo Quiz: Neoscytalidium dimidiatum Infection. **Journal Of Clinical Microbiology**. Washington, p. 3473-3473. out. 2013. Disponível em: <https://jcm.asm.org/content/jcm/51/10/3473.full.pdf>. Acesso em: 24 abr. 2020.

KAUR, Ravinder; PANDA, Pragyan Swagatika; SARDANA, Kabir; KHAN, Sahanawaj. Mycological Pattern of Dermatofungal Infections in a Tertiary Care Hospital. **Journal Of Tropical Medicine**, [s.l.], v. 2015, p. 1-5, 2015. Hindawi Limited. <http://dx.doi.org/10.1155/2015/157828>. Disponível em: <https://www.hindawi.com/journals/jtm/2015/157828/>. Acesso em: 22 jun. 2020.

KHAN, Z.u.; AHMAD, S.; JOSEPH, L.; CHANDY, R.. Cutaneous phaeohyphomycosis due to Neoscytalidium dimidiatum: first case report from kuwait. **Journal de Mycologie Médicale**, [S.L.], v. 19, n. 2, p. 138-142, jun. 2009. Elsevier BV. <http://dx.doi.org/10.1016/j.mycmed.2009.02.005>. Disponível em: <https://www-sciencedirect.ez46.periodicos.capes.gov.br/science/article/pii/S1156523309000328?via%3Dihub>. Acesso em: 29 jul. 2020.

LACAZ, Carlos da Silva et al. Introdução à Micologia Médica. In: ZAITZ, Clarisse et al. **Compêndio de Micologia Médica**. Rio de Janeiro: Medsi Editora Médica e Científica, 1998. Cap. 1. p. 1-20.

MACHOUART, M. et al. Scytalidium and scytalidiosis: What's new in 2012? Elsevier Masson, França, v. 23, p.40-46, fev. 2013.

MIDGLEY, Gillian; CLAYTON, Yvonne M.; HAY, Roderick J.. **Diagnóstico em cores Micologia Médica**. São Paulo: Manole Ltda, 1998. 152 p.

MIQUELEIZ-ZAPATERO, Ana; OLALLA, Cristina Santa; BUENDÍA, Buenaventura; BARBA, Josefa. Dermatomycosis due to Neoscytalidium spp. **Enfermedades Infecciosas y Microbiología Clínica**, [s.l.], v. 35, n. 2, p. 130-131, fev. 2017. Elsevier BV. <http://dx.doi.org/10.1016/j.eimc.2016.05.004>. Disponível em: <https://www.sciencedirect.com/science/article/abs/pii/S0213005X16301136?via%3Dihub>. Acesso em: 29 maio 2020.

MISHRA, Ramesh Chandra; BARIK, Ramachandra; ARIF, Mohd Abiduddin; MALEMPATI, Amaresh Rao. Right atrial fungal endocarditis with bilateral extensive pulmonary infiltration caused by Neoscytalidium dimidiatum in an immunocompetent child: first case report from india. **Indian Journal Of Thoracic And Cardiovascular Surgery**, [S.L.], v. 32, n. 1, p. 23-26, 16 set. 2015. Springer Science and Business Media LLC. <http://dx.doi.org/10.1007/s12055-015-0405-2>. Disponível em: <https://link-springer-com.ez46.periodicos.capes.gov.br/article/10.1007/s12055-015-0405-2>. Acesso em: 22 jul. 2020.

MOUTRAN, R.; MAATOUK, I.; WEHBÉ, J.; ABADJIAN, G.; OBEID, G.. Infection sous-cutané disséminée par Scytalidium (Neoscytalidium) dimidiatum. **Annales de Dermatologie Et de Vénérologie**, [S.L.], v. 139, n. 3, p. 204-208, mar. 2012. Elsevier BV. <http://dx.doi.org/10.1016/j.annder.2011.12.019>. Disponível em: <https://www-sciencedirect.ez46.periodicos.capes.gov.br/science/article/pii/S0151963811011513?via%3Dihub>. Acesso em: 21 jul. 2020.

MORAES, Aurea Maria Lage de; PAES, Rodrigo de Almeida; HOLANDA, Verônica Leite de. Micologia. In: MOLINARO, Etelcia Moraes; CAPUTO, Luzia Fátima Gonçalves; AMENDOEIRA, Maria Regina Reis. Conceitos e Métodos para formação de profissionais em laboratórios de saúde. 4. ed. Rio de Janeiro: Epsjv,ioc, 2009. Cap. 4. p. 399-496. Disponível em: <http://www.epsjv.fiocruz.br/sites/default/files/cap4.pdf>. Acesso em: 09 set. 2019.

OLIVEIRA, Jeferson Carvalhes de. Atlas de Micologia Médica. Control Lab: Ministério da Cultura / Biblioteca Nacional, 2013. 101 p. Disponível em: [https://controllab.com/pdf/atlas\\_micologia\\_laminas.pdf](https://controllab.com/pdf/atlas_micologia_laminas.pdf). Acesso em: 25 out. 2019.  
OLIVEIRA, Jeferson Carvalhaes de. Tópicos em Micologia Médica. 4. ed. Rio de Janeiro: 2014. 230 p.

PADHI, Somanath; UPPIN, Shantveet G; UPPIN, Megha s; UMABALA, P; CHALLA, Sundaram; LAXMI, V; PRASAD, Vbn. Mycetoma in South India: retrospective analysis of 13 cases and description of two cases caused by unusual pathogens. **International Journal Of Dermatology**, [S.L.], v. 49, n. 11, p. 1289-1296, 22 out. 2010. Wiley.

<http://dx.doi.org/10.1111/j.1365-4632.2010.04610.x>. Disponível em: <https://onlinelibrary-wiley.ez46.periodicos.capes.gov.br/doi/full/10.1111/j.1365-4632.2010.04610.x>. Acesso em: 22 jul. 2020.

PONTARELLI, L.N.; HASSE, J.; GALINDO, C.C.; COELHO, M.P.P.; NAPPI, B.P, DOS SANTOS, J.I. Onychomycosis by *Scytalidium dimidiatum*: report of two cases in Santa Catarina, Brazil, *Rev. Inst. Med. trop. S. Paulo* vol.47 no.6 São Paulo Nov./Dec. 2005  
 QUEIROZ-TELLES, Flavio; MCGINNIS, Michael R; SALKIN, Ira; GRAYBILL, John R. Subcutaneous mycoses. **Infectious Disease Clinics Of North America**, [s.l.], v. 17, n. 1, p.59-85, mar. 2003. Elsevier BV. [http://dx.doi.org/10.1016/s0891-5520\(02\)00066-1](http://dx.doi.org/10.1016/s0891-5520(02)00066-1).

RAMOS, Carla A.; VIEGAS, Carla; VERDE, Sandra Cabo; WOLTERBEEK, Humbert T.; ALMEIDA, Susana M.. Characterizing the fungal and bacterial microflora and concentrations in fitness centres. **Indoor And Built Environment**, [S.L.], v. 25, n. 6, p. 872-882, 28 jul. 2016. SAGE Publications. <http://dx.doi.org/10.1177/1420326x15587954>. Disponível em: <https://journals-sagepub-com.ez46.periodicos.capes.gov.br/doi/full/10.1177/1420326X15587954>. Acesso em: 03 ago. 2020.

ROMÃO, Daniela *et al.* Children and Sand Play: screening of potential harmful microorganisms in sandboxes, parks, and beaches. **Current Fungal Infection Reports**, [s.l.], v. 9, n. 3, p. 155-163, 2 ago. 2015. Springer Science and Business Media LLC. <http://dx.doi.org/10.1007/s12281-015-0230-5>. Disponível em: <https://link.springer.com/article/10.1007/s12281-015-0230-5>. Acesso em: 16 jul. 2020.

ROY, Partha; BHATT, Puneet. *Nattrassia mangiferae*: an uncommon agent of onychomycosis. **Medical Journal Armed Forces India**, [s.l.], v. 71, n. 3, p. 297-299, jul. 2015. Elsevier BV. <http://dx.doi.org/10.1016/j.mjafi.2013.09.003>. Disponível em: <https://www.sciencedirect.com/science/article/abs/pii/S0377123713001445?via%3Dihub>. Acesso em: 23 jun. 2020.

SAYYAD, Fouad E.; KARP, Carol L.; WONG, James R.; WEISS, Matthew J.; BERMUDEZ-MAGNER, J. Antonio; DUBOVY, Sander. Marsupialized Fungal Mycetoma Masquerading as Conjunctival Melanoma. **The Journal Of Cornea And External Disease**. Miami, p. 744-746. jul. 2014. Disponível em: <https://miami.pure.elsevier.com/en/publications/marsupialized-fungal-mycetoma-masquerading-as-conjunctival-melano>. Acesso em: 22 jun. 2020

SIDRIM, José Júlio Costa; ROCHA, Marcos Fábio Gadelha. *Micologia Médica à Luz de Autores Contemporâneos*. Rio de Janeiro: Guanabara Koogan, 2004. 388 p.

TAYAL, Ruchia; TENDOLKAR, Uma; BAVEJA, Sujatam; SHINDE, Chaya. Mycotic keratitis due to *Neoscytalidium dimidiatum*: a rare case. **Community Acquired Infection**, [S.L.], v. 2, n. 4, p. 142, 2015. Medknow. <http://dx.doi.org/10.4103/2225-6482.172648>. Disponível em: <http://web-b-ebscobhost.ez46.periodicos.capes.gov.br/ehost/pdfviewer/pdfviewer?vid=1&sid=4079ebcf-607b-4b56-9bff-2910ba48f79c%40pdc-v-sessmgr03>. Acesso em: 21 jul. 2020.

TONANI, Ludmilla. **Caracterização do perfil de susceptibilidade de isolados clínicos de *Neoscytalidium dimidiatum* e *N. dimidiatum* var. *hyalinum* aos antifúngicos e fotossensibilizadores**. 2015. 157 f. Dissertação (Mestrado) - Curso de Medicina, Faculdade de Medicina de Ribeirão Preto, Ribeirão Preto, 2015. Disponível em: <https://teses.usp.br/teses/disponiveis/17/17131/tde-20072016-083551/publico/LudmillaTonaniCarvalhoOrig.pdf>. Acesso em: 09 abr. 2020.

XAVIER APM, OLIVEIRA JC, RIBEIRO VLS, SOUZA MAJ. Aspectos epidemiológicos de pacientes com lesões ungueais e cutâneas causadas por *Scytalidium* spp. *An Bras Dermatol*. 2010; 85(6): 805-10. <<http://www.scielo.br/pdf/abd/v85n6/v85n6a05.pdf>>. Acesso em: 25 out. 2019.